Tarso

Il **tarso** è un complesso di ossa brevi organizzate in due file; la fila prossimale comprende l'*astragalo* (o *talo*) e il *calcagno*; nella fila distale si trovano l'*osso scafoide* (o *navicolare*) *tarsale*, l'osso *cuboide* e le tre *ossa cuneiformi*.

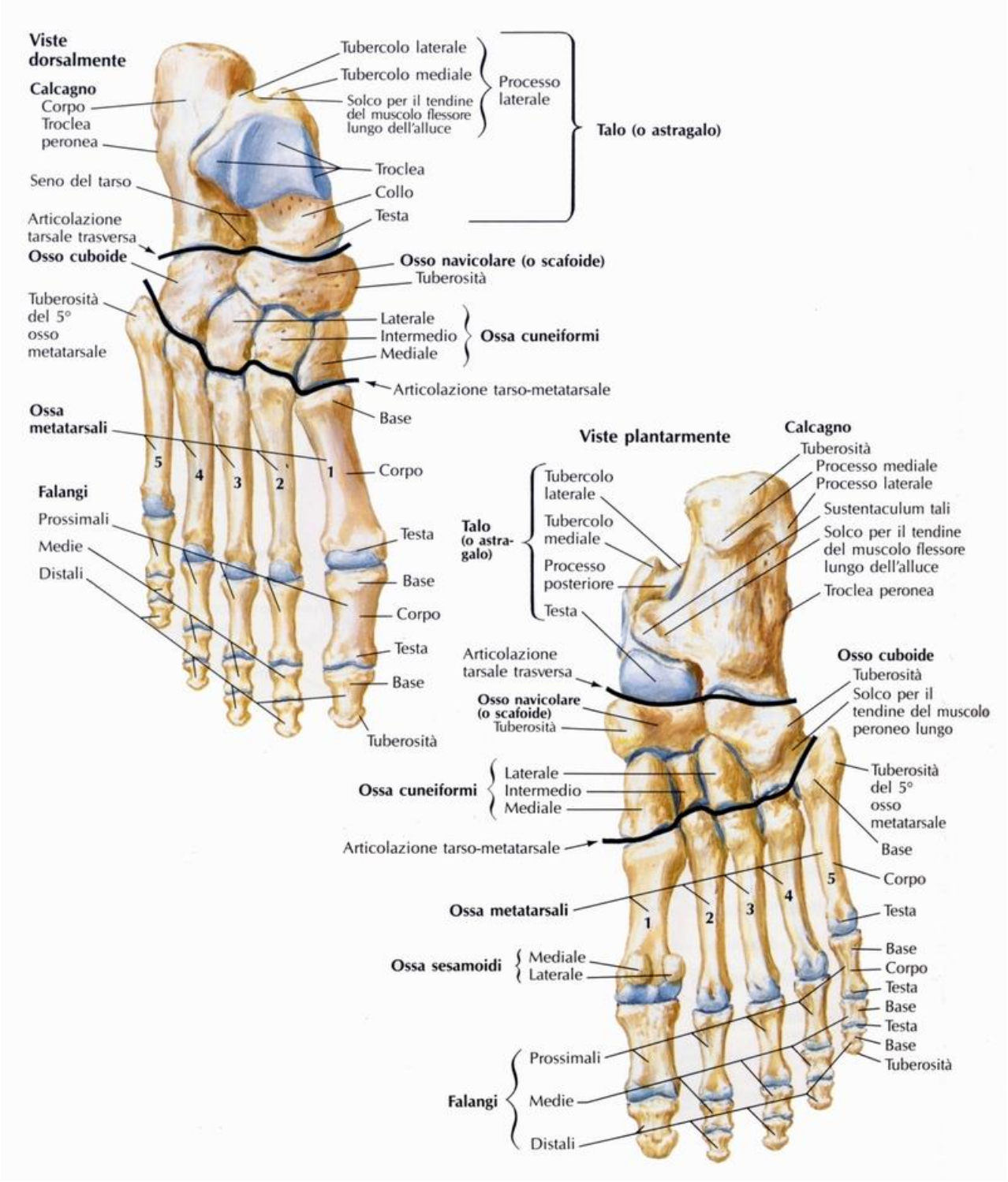

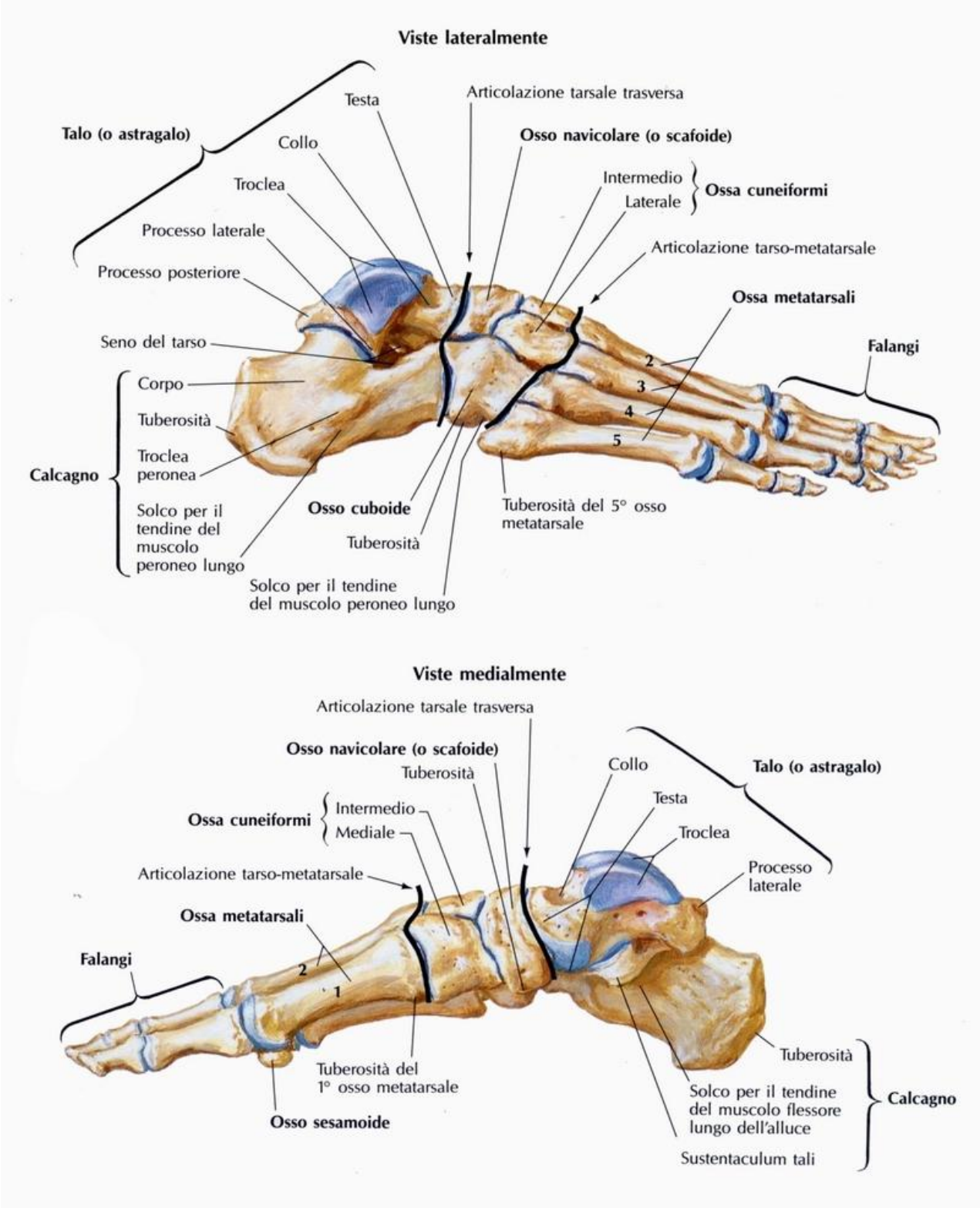

- Astragalo (o talo)
- Calcagno
- Osso cuboide
- Osso scafoide (o navicolare) tarsale
- Ossa cuneiformi

Astragalo (o talo)

L'**astragalo (o talo)** è un osso irregolarmente cuboide e allungato in senso antero-posteriore, interposto fra le ossa della gamba in alto, il calcagno in basso e in dietro e lo scafoide in avanti. Vi si possono distinguere tre porzioni e cioè un *corpo* posteriore, una *testa* anteriore e un *collo,* situato tra le due parti precedenti. Nell'insieme si descrivono nell'astragalo sei facce: superiore, inferiore, mediale, laterale, posteriore e anteriore.

La *faccia superiore* è interamente occupata da una superficie articolare foggiata a troclea con l'asse di rotazione trasversale; la troclea presenta una gola centrale delimitata da due versanti rilevati, a decorso sagittale.

La *faccia inferiore* porta due faccette articolari piane per l'articolazione con il calcagno. Le due faccette si distinguono in postero-laterale e antero-mediale e sono separate da una doccia trasversale, il *solco dell'astragalo*. Nello scheletro articolato, al solco dell'astragalo è opposto un identico semicanale del calcagno; si costituisce così un condotto, il *seno del tarso*. La faccetta articolare antero-mediale per il calcagno viene a sua volta divisa in una faccetta anteriore e una faccetta media.

Le *facce mediale* e *laterale* presentano faccette articolari disposte su un piano sagittale per le facce dei due malleoli; esse possono esser considerate come dipendenze della troclea astragalica e hanno entrambe forma semilunare con la concavità inferiore.

La *faccia posteriore* è occupata dall'estremo posteriore della troclea, al di sotto del quale si ha un solco sagittale, destinato al passaggio del tendine d'inserzione del muscolo flessore lungodell'alluce. Questo solco è delimitato da due tubercoli, laterale e mediale, di cui il primo si presenta maggiormente rilevato.

La *faccia anteriore* è occupata dalla testa che ha forma irregolarmente sferoidale, entra in articolazione con l'osso scafoide tarsale e continua in basso con le faccette articolari inferiori per il calcagno.

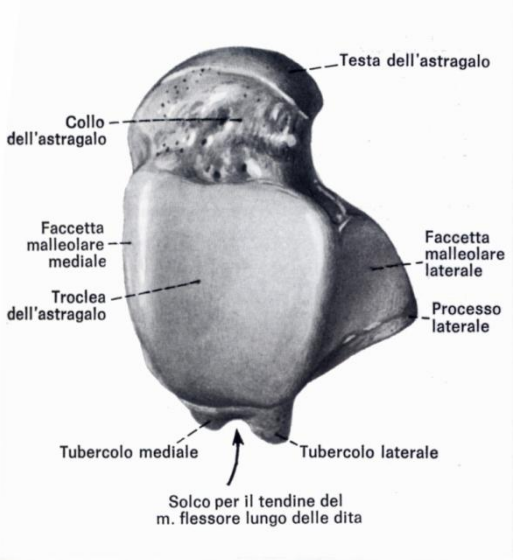

Faccia dorsale dell'astragalo di destra. Fra la testa e la troclea si trova il restringimento del collo dell'astragalo. Ai lati della troclea si delimitano due superfici articolari, le faccette malleolari laterale e mediale.

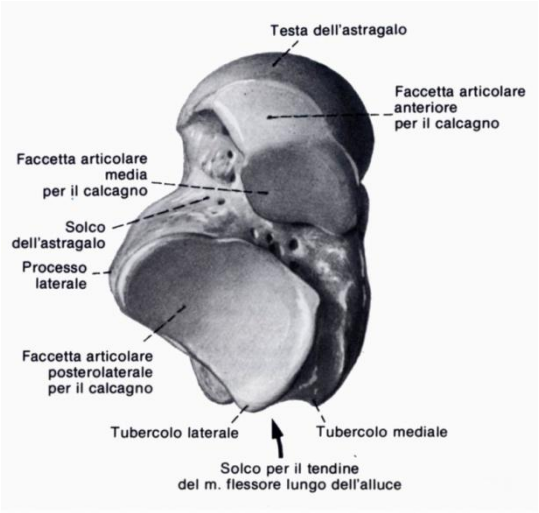

Faccia plantare dell'astragalo di destra. Gran parte di questa faccia è occupata dalle superfici articolari per il calcagno. Il solco dell'astragalo partecipa alla delimitazione del seno del tarso.

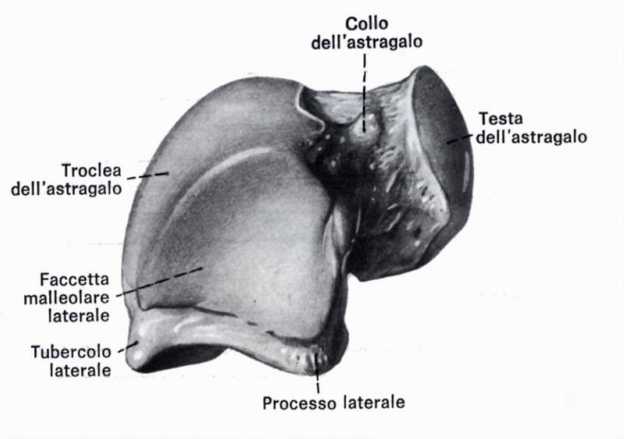

Faccia laterale dell'astragalo di destra. Appaiono evidenti il collo dell'astragalo e, nella parte inferiore e posteriore dell'osso, il tubercolo laterale che delimita esternamente il solco per il tendine del muscolo flessore lungo dell'alluce.

Calcagno

Il **calcagno** è un osso breve, con il maggior asse antero-posteriore. Si trova sotto l'astragalo e presenta sei facce.

La *faccia superiore* si articola anteriormente con l'astragalo cui corrisponde perfettamente sia per quanto riguarda le faccette articolari sia per il *solco del calcagno* che, opponendosi all'omologo dell'astragalo, forma il *seno del tarso.* Dietro la faccetta postero-laterale, la superficie superiore dell'osso si fa irregolarmente cilindrica.

La *faccia inferiore*, irregolare, presenta in dietro un rilievo, la *tuberosità posteriore del calcagno* da cui partono due *tubercoli, mediale* e *laterale.* Alla sua estremità anteriore la faccia è delimitata da un'altra sporgenza ossea detta *tuberosità anteriore.*

Sulla *faccia laterale* si nota, all'unione del terzo anteriore con il terzo medio, il *processo trocleare,* al di sopra e al di sotto del quale si trovano due solchi destinati al passaggio dei tendini dei muscoli peronieri laterali.

La *faccia mediale* è caratterizzata dalla presenza di una lunga *doccia calcaneale mediale* in cui decorrono tendini, vasi e nervi che, dalla faccia posteriore della gamba, si portano alla pianta del piede. Essa è delimitata in dietro dal tubercolo mediale del calcagno, in avanti da un robusto capitello detto *sustentaculum tali,* perché su di esso poggia la porzione mediale dell'astragalo. La base del *sustentaculum* è scavata da un solco destinato al passaggio del tendine del muscolo flessore lungo dell'alluce.

La *faccia anteriore* presenta un superficie articolare concava verticalmente e convessa trasversalmente, conformata in modo da articolarsi a sella con la superficie omologa del cuboide.

La *faccia posteriore* è inclinata e corrisponde alla sporgenza del tallone. In basso è rugosa e dà inserzione al tendine calcaneale (di Achille); in alto è liscia ed è separata dal tendine mediante una borsa sinoviale.

Piede di destra

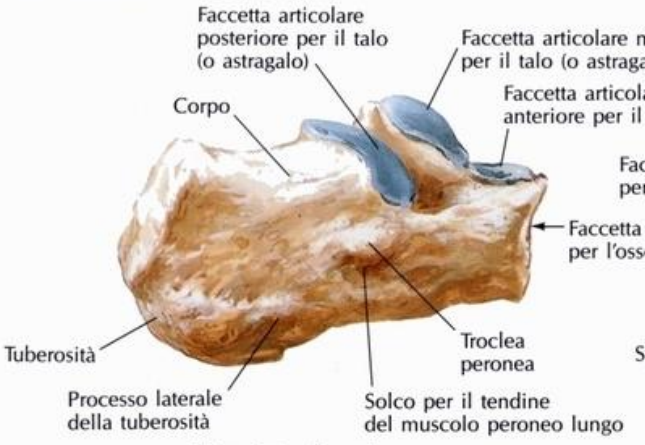

Visto lateralmente

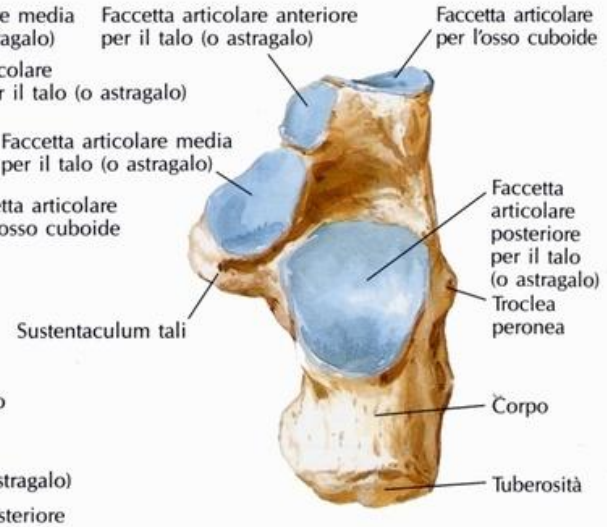

Visto superiormente

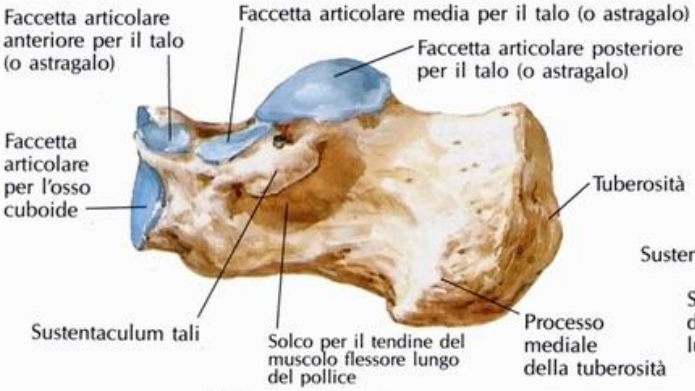

Visto medialmente

Visto posteriormente

Visto posteriormente con i legamenti

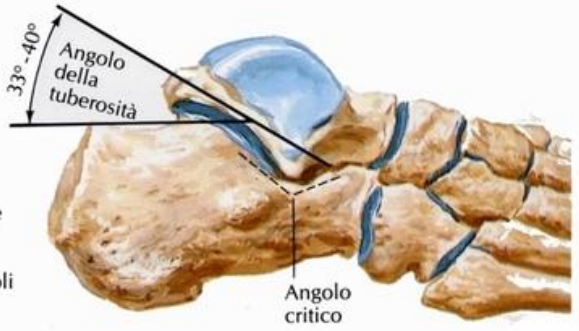

Rapporti funzionali del calcagno

Osso cuboide

L'**osso cuboide** è un osso irregolarmente cubico, situato nella parte esterna del piede, davanti al calcagno, lateralmente allo scafoide e al 3° osso cuneiforme, dietro al 4° e al 5° osso metatarsale.

La *faccia superiore* è rugosa e non articolare; quella plantare presenta una marcata cresta per l'attacco del legamento plantare lungo e termina con una grossa sporgenza, la *tuberosità del cuboide*.

La *faccia laterale* è ristretta e concava per il passaggio del tendine del muscolo peroniero lungo.

La *faccia mediale* è più estesa e presenta una faccetta articolare per il 3° osso cuneiforme.

La *superficie posteriore* è articolare e corrisponde all'omologa faccia del calcagno.

La *superficie anteriore* è pure articolare ed è ripartita in due faccette, mediale e laterale, che si articolano con le basi del 4° e del 5° osso metatarsale.

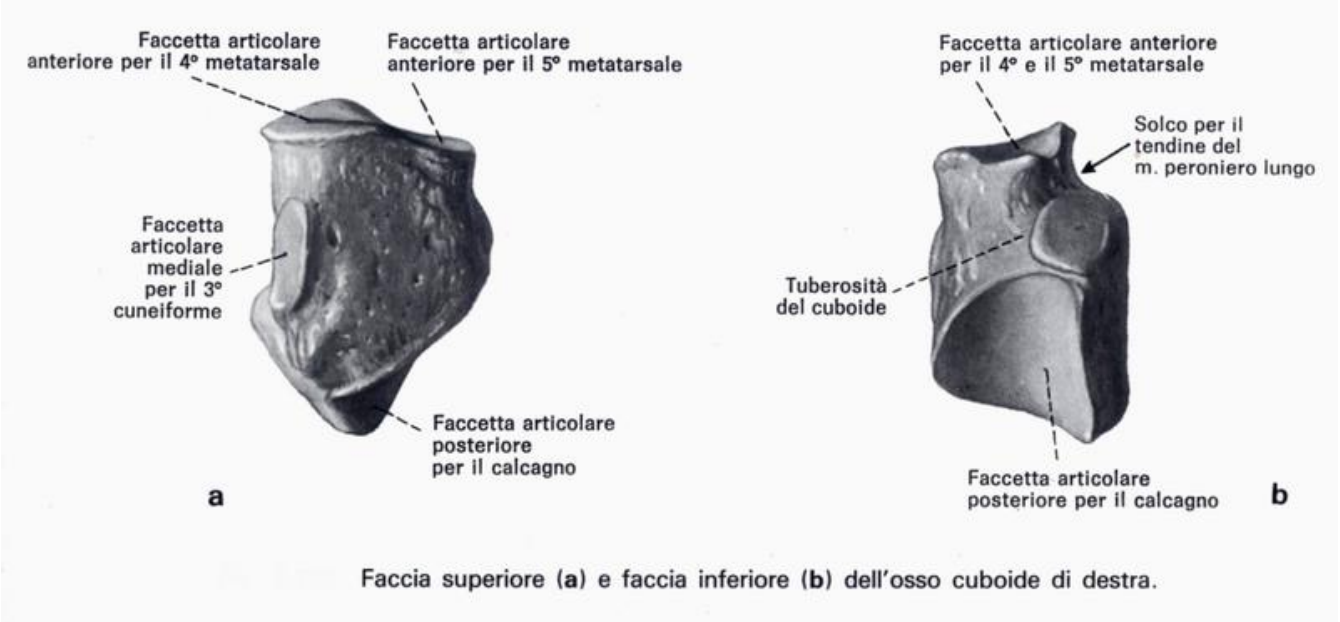

Faccia superiore (**a**) e faccia inferiore (**b**) dell'osso cuboide di destra.

Osso scafoide (o navicolare) tarsale

L'**osso scafoide (o navicolare) tarsale** è un osso a forma di navicella, posto davanti alla testa dell'astragalo, dietro alla fila delle tre ossacuneiformi, medialmente al cuboide.

Vi si considerano una faccia anteriore e una posteriore, due margini, superiore e inferiore, e due estremità, mediale e laterale.

Delle due facce, quella posteriore presenta una cavità glenoidea, atta ad accogliere la testa dell'astragalo; quella anteriore ha tre faccette piane per le tre ossa cuneiformi.

L'estremità mediale è caratterizzata da un grosso processo, la *tuberosità dello scafoide,* su cui si inserisce il tendine principale del muscolo tibiale posteriore.

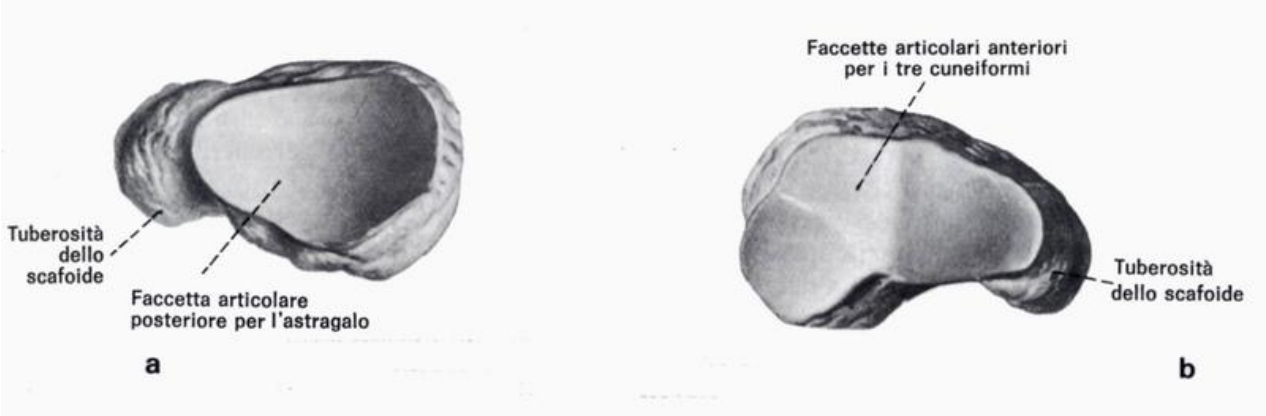

Faccia posteriore (**a**) e faccia anteriore (**b**) dell'osso scafoide di destra. La maggior parte della superficie ossea è occupata da faccette articolari per l'astragalo e per le tre ossa cuneiformi.

Ossa cuneiformi

Le **ossa cuneiformi** sono tre ossa a forma di prismi triangolari. Si distinguono in 1° (o *mediale*), 2° (o *medio)* e 3° (o *laterale*) e, nel piede articolato, si dispongono in serie. Quello mediale si pone con la base volta verso la faccia plantare del piede, l'intermedio e il laterale hanno la base volta dorsalmente. Lungo il loro perimetro sono collocate varie faccette articolari piane destinate all'articolazione con l'osso cuboide, con l'osso scafoide (o navicolare) tarsale e con le prime quattro ossa metatarsali.

Il *1°osso cuneiforme* è il più voluminoso; si articola in avanti con il 1° osso metatarsale e lateralmente con il 2° osso cuneiforme e il 2° metatarsale.

Il *2° osso cuneiforme* si distingue dagli altri due perché più breve; si articola ai lati con i suoi omologhi e, in basso e in avanti, con il 2° osso metatarsale.

Il *3° osso cuneiforme* appoggia in fuori sul cuboide, con il quale si articola mediante una faccetta ovalare. La sua superficie mediale presenta una faccetta articolare per il 2° osso cuneiforme e una per il 2° osso metatarsale; anteriormente prende contatto con la base del 3° metatarsale.

Metatarso

Il **metatarso** è un complesso di cinque piccole ossa lunghe, poste tra la serie distale delle ossa tarsali e la serie delle falangi prossimali.

In ciascun osso metatarsale si descrivono un corpo e due estremità.

Il corpo è di forma prismatica triangolare, con la base dorsale e descrive una curva a concavità inferiore.

Le estremità prossimali (o basi) sono dotate di faccette piane, destinate ad articolarsi con le ossa della seconda serie tarsale (articolazioni tarso-metatarsali) e con le ossa metatarsali vicine (articolazioni intermetatarsali).

Le estremità distali (o teste) sono arrotondate; presentano superfici articolari convesse, a guisa di piccoli condili, accolte nelle cavità glenoidee delle falangi prossimali.

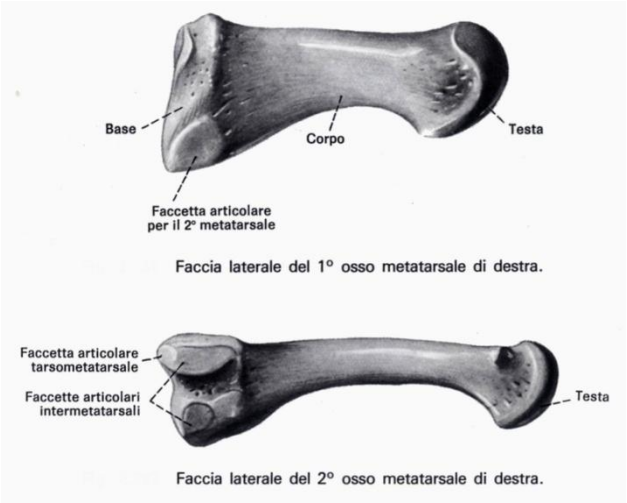

Il ***1° osso metatarsale*** è il più corto e il più robusto. La sua estremità prossimale presenta unasola faccetta articolare per il 1° osso cuneiforme. Nella superficie plantare si trova una cresta per l'inserzione del tendine del muscolo peroniero lungo. Ai lati della cresta corrono due depressioni in cui si pongono le due ossa sesamoidi dei tendini del muscolo flessore breve dell'alluce. All'angolo infero-laterale della base si trova un tubercolo appiattito dove prende inserzione il tendine del muscolo peroniero lungo; è la *tuberosità del 1° metatarsale.*

Il ***2° osso metatarsale*** possiede una estremità prossimale incastrata fra le tre ossa cuneiformi, il 1° e il 3° osso metatarsale.

Il ***3° osso metatarsale*** si articola con la sua estremità prossimale con il 3° cuneiforme mentre, lateralmente e medialmente, si congiunge con il 4° e il 2° metatarsale rispettivamente.

Il ***4° osso metatarsale*** si distingue per la superficie quadrilatera della sua estremità prossimale mediante la quale si articola con l'osso cuboide. Medialmente, la stessa estremità si articola con il 3° metatarsale e il 3° cuneiforme, mentre lateralmente si pone in giunzione con il 5° metatarsale.

Il ***5° osso metatarsale*** è anche il più sottile. La sua estremità prossimale presenta un rilievo, la *tuberosità del 5° metatarsale,* che dà inserzione al tendine del muscolo peroniero breve e una superficie articolare larga e ovale per il cuboide. Medialmente, una faccetta articolare a forma di triangolo lo connette al 4° metatarsale.

Falangi del piede

Le **falangi del piede** sono piccole ossa lunghe, omologhe, per numero e forma, a quelle corrispondenti della mano, ma assai meno sviluppate. Vanno decrescendo di volume dal 1° al 5° dito e di lunghezza dal 2° al 5°. Ciascun dito, pertanto, eccetto il 1° (alluce) dotato di due sole falangi, possiede tre falangi, designate come *prossimale*, *media* e *distale* o *l*^{a}, *2*^{a} e *3*^{a}.

Articolazione tibio-tarsica (o talo-crurale)

L'**articolazione tibio-tarsica (o talo-crurale)** è un'articolazione a troclea fra la tibia, la fibula e l'astragalo.Le superfici articolari delle ossa della gamba formano un incastro a mortaio per la troclea astragalica. Il *mortaio tibio-fibulare* è più esteso anteriormente e presenta il maggior diametro trasversale. La sua parete posteriore è formata dalla faccia inferiore della tibia, quella laterale è data dalla superficie mediale del malleolo fibulare, quella mediale dalla faccia articolare del malleolo tibiale. Dal lato del tarso, la superficie articolare è fornita dalla troclea e dalle facce malleolari mediale e laterale dell'astragalo. La *troclea astragalea* è fortemente convessa dall'avanti in dietro e presenta una gola centrale e due labbri leggermente convessi. Le facce malleolari, mediale e laterale, che si trovano sulle facce corrispondenti dell'astragalo, hanno forma triangolare ad apice inferiore e sono separate dalla troclea astragalea mediante due bordi salienti.

I *mezzi di unione* sono rappresentati da una capsula articolare rinforzata da legamenti. La parte fibrosa della capsula articolare si inserisce sui bordi del mortaio tibio-fibulare e della superficie articolare dell'astragalo. È sottile in avanti e in dietro e ispessita ai lati per la presenza di legamenti mediali e laterali.

Il *legamento mediale* (o *deltoideo*) ha forma triangolare e si distacca dall'apice del malleolo, espandendosi in quattro fasci, due anteriori, uno medio e uno posteriore, che rappresentano altrettanti legamenti distinti.

I due fasci anteriori sono il *legamento tibionavicolare* e il *legamento tibioastragaleo anteriore*. Il legamento tibionavicolare è superficiale e si inserisce sulle facce dorsale e interna dello scafoide; il legamento tibioastragaleo anteriore è profondo e si inserisce sulla faccia interna del collo dell'astragalo.
Il fascio medio è il *legamento tibiocalcaneale*, posto medialmente, che si fissa al *sustentaculum tali* del calcagno.

Il *legamento tibioastragaleo posteriore* rappresenta la parte posteriore del legamento deltoideo e va a inserirsi sulla faccia mediale dell'astragalo, sotto e dietro la faccetta articolare per il malleolo mediale.
Il *legamento laterale*,nel suo complesso meno robusto del mediale, è formato da tre fasci distinti in anteriore, medio e posteriore.

Il fascio anteriore, *legamento fibuloastragaleo anteriore*, si estende dal margine anteriore del malleolo laterale alla faccia esterna dell'astragalo, al davanti della superficie articolare per il malleolo laterale. Il fascio medio, *legamento fibulocalcaneale*, va dal malleolo laterale, in prossimità dell'apice, alla faccia esterna del calcagno dove si fissa fra il terzo posteriore e quello medio. Il fascio posteriore, *legamento fibuloastragaleo posteriore*, robusto e spesso, nasce dal terzo posteriore del malleolo laterale e si porta al processo posteriore dell'astragalo.

La membrana sinoviale riveste internamente la capsula fibrosa fino al contorno delle cartilagini articolari. Anteriormente e posteriormente, la capsula è più lassa ed emette diverticoli; si espande inoltre verso l'alto, tra le opposte superfici della tibia e della fibula e in corrispondenza del legamento interosseo della sinartrosi tibio-fibulare.

Il tipo dell'articolazione tibiotarsica consente soltanto movimenti di flessione e di estensione. Le porzioni laterali del mortaio impediscono qualunque movimento di lateralità, se non di entità trascurabile. Occorre notare che la troclea astragalea è più larga in avanti che in dietro; di conseguenza, nei movimenti estensori, essa viene ad apporre al mortaio tibio-fibulare la sua parte più larga, in quelli flessori la sua parte più stretta. Il piede in estensione è quindi saldamente

incuneato fra i due malleoli e i movimenti laterali sono pressoché nulli. In flessione, invece, il blocco operato dai malleoli è meno stretto e i movimenti sono in piccola misura possibili.

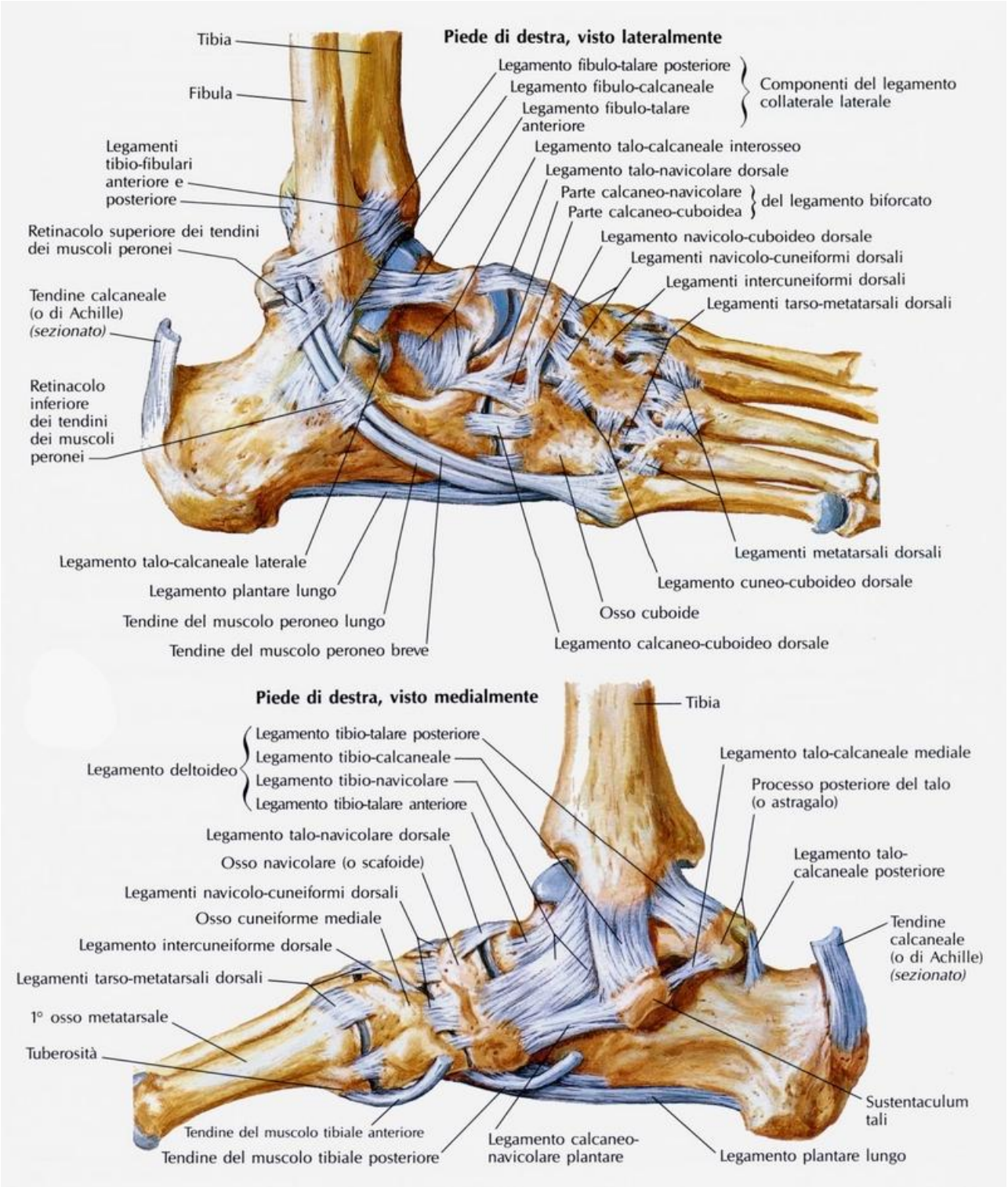

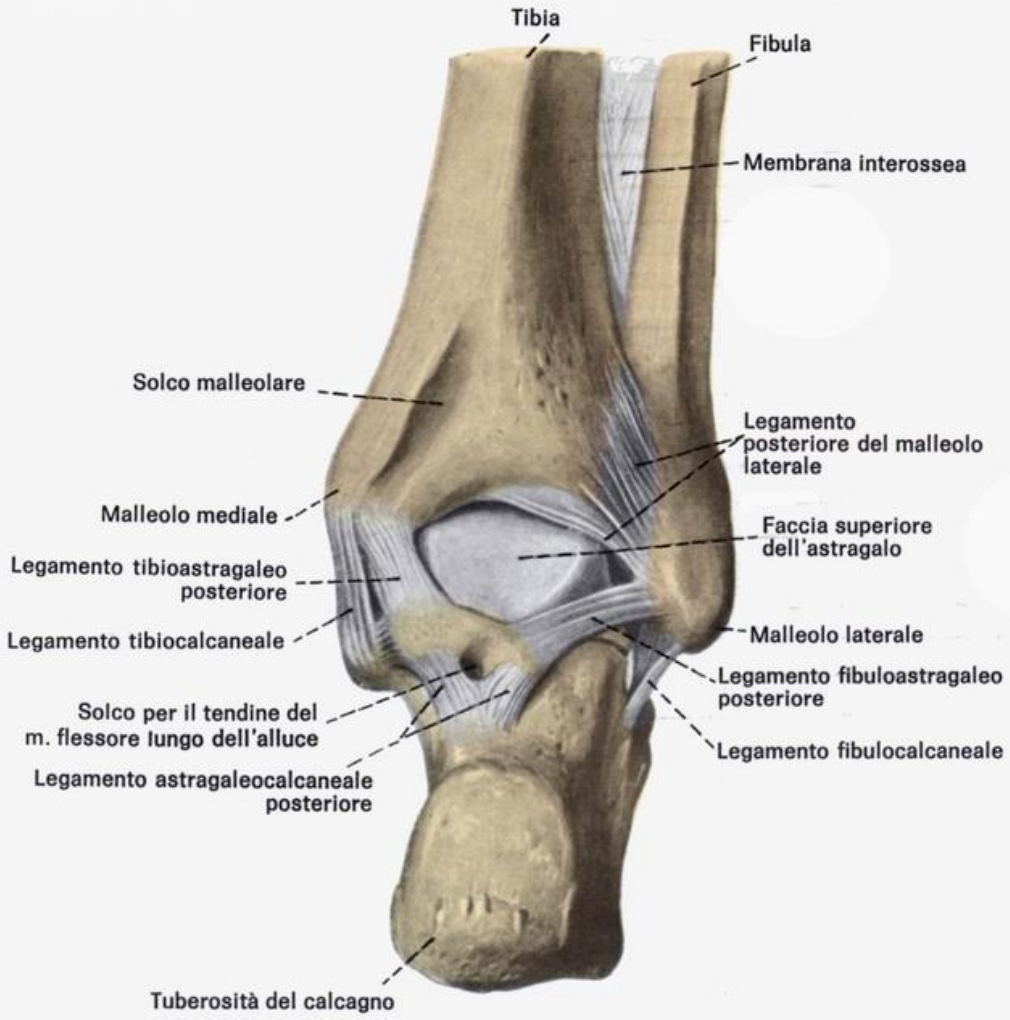

Articolazioni tibiotarsica e del tarso di destra, viste dal dietro, con il piede in flessione. La capsula articolare è demolita per mostrare i legamenti di rinforzo e parte della superficie articolare dell'astragalo.

Articolazioni del tarso

Le **articolazioni del tarso** si distinguono un'articolazione tra le ossa della fila prossimale, l'*articolazione astragaleo-calcaneale*, le articolazioni tra le ossa della fila distale e l'articolazione tra le ossa delle due file, ossia l'articolazione trasversa del tarso (di Chopart).

Le *articolazioni tra le ossa della fila distale* sono: l'*articolazione cuboideo-navicolare*, l'*articolazione cuneo-cuboidea*, le due *articolazioni intercuneiformi* e l'*articolazione cuneo-navicolare.* Per la forma delle loro superfici articolari queste giunzioni sono tutte da classificare tra le artrodie.

L'*articolazione trasversa del tarso (di Chopart)* unisce le ossa posteriori a quelle anteriori del tarso e comprende l'*articolazione astragaleo-navicolare* (mediale) e l'*articolazione calcaneo-cuboidea* (laterale).

Le articolazioni del tarso agiscono simultaneamente; la più ampia libertà di movimento si realizza tuttavia a livello dell'articolazione trasversa del tarso. I principali movimenti sono quelli di rotazione interna ed esterna del piede. Le articolazioni anteriori consentono invece soltanto lievi movimenti di scivolamento.

Articolazioni tarso-metatarsali

Le **articolazioni tarso-metatarsali** sono artrodie che connettono le tre ossa cuneiformi e l'osso cuboide alle basi delle cinque ossa metatarsali. Il 1° osso metatarsale si articola con l'osso cuneiforme mediale, il 2° con i tre cuneiformi, il 3° con il cuneiforme laterale, il 4° e il 5° con la faccia anteriore del cuboide.

Le superfici articolari sono rivestite da cartilagine ialina che continua con quella delle superfici articolari intermetatarsali. Si realizza così un'interlinea articolare che attraversa obliquamente la faccia dorsale dello scheletro del piede (*interlinea di Lisfranc*). I mezzi di unione sono rappresentati da una capsula articolare incompleta che consente comunicazioni fra le articolazioni tarso-metatarsali e intermetatarsali. La capsula articolare presenta una componente fibrosa rivestita internamente da tre membrane sinoviali indipendenti. La membrana sinoviale interna corrisponde all'articolazione tra il 1° osso metatarsale e il 1° osso cuneiforme, la media corrisponde all'articolazione del 2° e 3° metatarsale con il 1°, 2° e 3° cuneiforme e l'esterna corrisponde all'articolazione del 4° e 5° metatarsale con il cuboide. La capsula fibrosa è rinforzata dai legamenti tarsometatarsali dorsali e plantari e dai legamenti interossei.

I *legamenti tarsometatarsali dorsali*, in numero di otto, uno almeno per ogni articolazione; il 2° metatarsale articolandosi con i tre cuneiformi presenta tre legamenti e il 4° metatarsale unendosi al cuboide e al 3° cuneiforme presenta due legamenti. Questi, piuttosto sottili, vanno dalla faccia dorsale delle basi metatarsali al dorso dei cuneiformi e del cuboide.

I *legamenti tarsometatarsali plantari*sonocostituiti da fasci superficiali e profondi. I fasci superficiali hanno direzione obliqua o trasversale, quelli profondi mostrano una disposizione simmetrica a quella dei legamenti dorsali.

I *legamenti interossei*,in numero di tre, vengono indicati come *legamenti cuneometatarsali interossei*. Di essi il più importante è il cosiddetto *legamento di Lisfranc* che va dal 1° cuneiforme alla faccia mediale della base del 2° metatarsale; il 2° *legamento interosseo* va dal 3° cuneiforme alla base del 2° metatarsale e infine il 3° *legamento interosseo* è teso dal 3° cuneiforme al 3° metatarsale e talvolta anche al 4°.

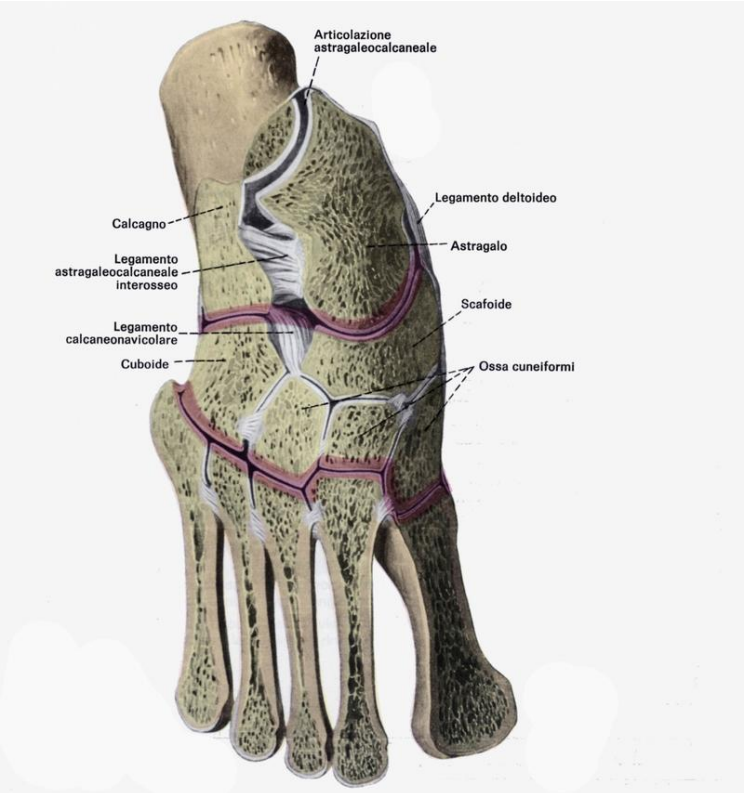

Articolazioni del tarso di destra. Il piano di sezione orizzontale, visto dall'alto, dimostra le articolazioni del tarso e quelle tarsometatarsali. Le due linee rosse, prossimale e distale, indicano rispettivamente l'articolazione trasversa del tarso (di Chopart) e le articolazioni tarsometatarsali.

Articolazioni intermetatarsali

Le ultime quattro ossa metatarsali si articolano con le loro basi per mezzo di artrodie, mentre la base del 1° metatarsale è connessa a quella del 2° soltanto ad opera di un legamento interosseo. La capsula articolare presenta la sinoviale in continuazione con quella delle articolazioni tarso-metatarsali. La parte fibrosa della capsula è in continuità con quella delle articolazioni tarso-metatarsali e presenta tre legamenti di rinforzo: i *legamenti dorsali delle basi metatarsali*,tesi dorsalmente tra una base e l'altra delle ossa vicine; i *legamenti plantari delle basi dei metatarsali*, analoghi ai precedenti ma più robusti; i *legamenti interossei*,tesi fra le rugosità delle facce laterali delle basi dei metatarsali.

Un legamento a distanza è il *legamento trasverso dei capitelli metatarsali* che tiene unite fra loro le ossa del metatarso.

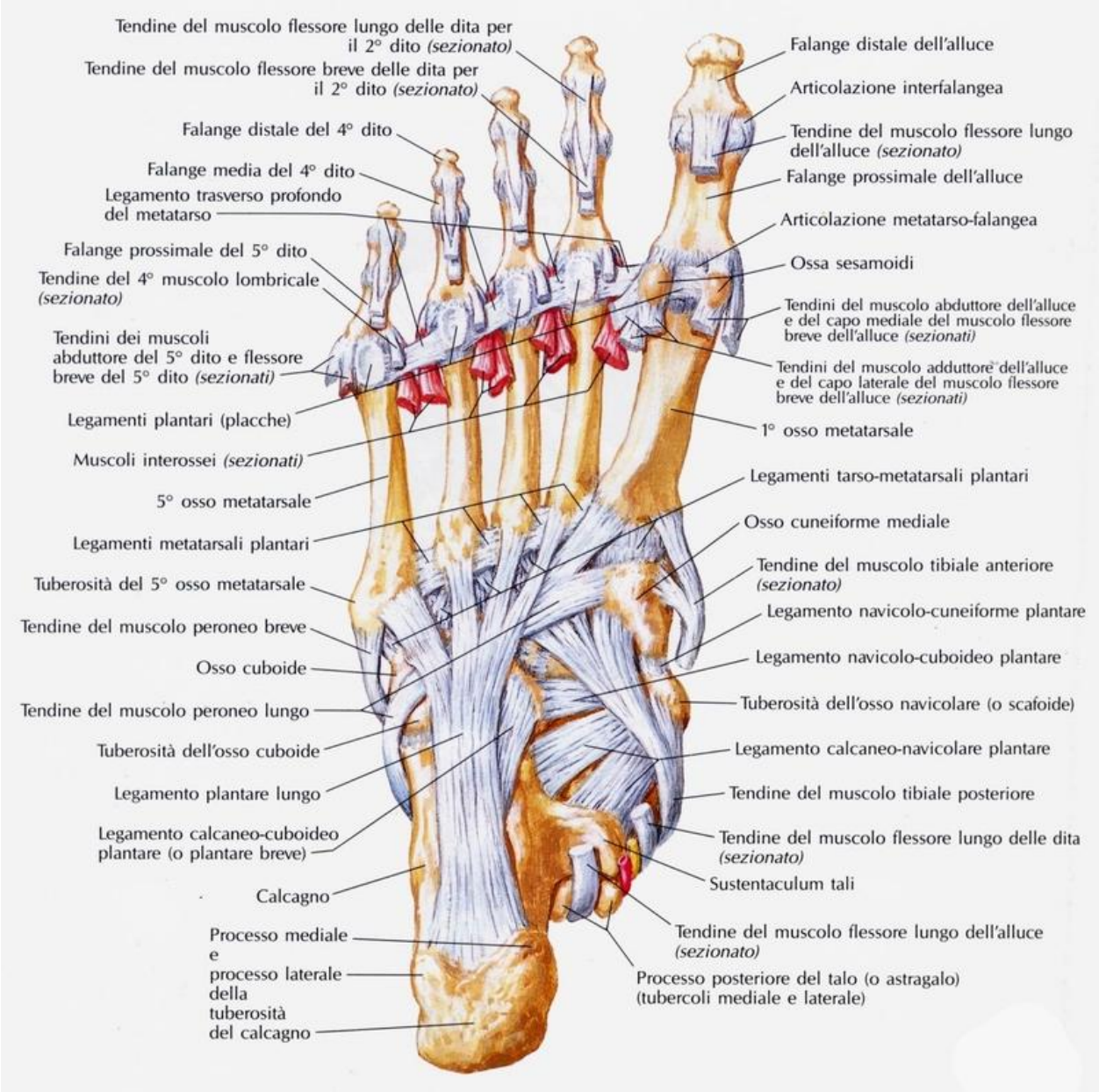

Articolazioni metatarso-falangee

Le **articolazioni metatarso-falangee** sono articolazioni condiloidee, analoghe alle metacarpo-falangee della mano. Ciascuna articolazione è circondata da una capsula articolare, rinforzata da un legamento plantare e da legamenti collaterali.

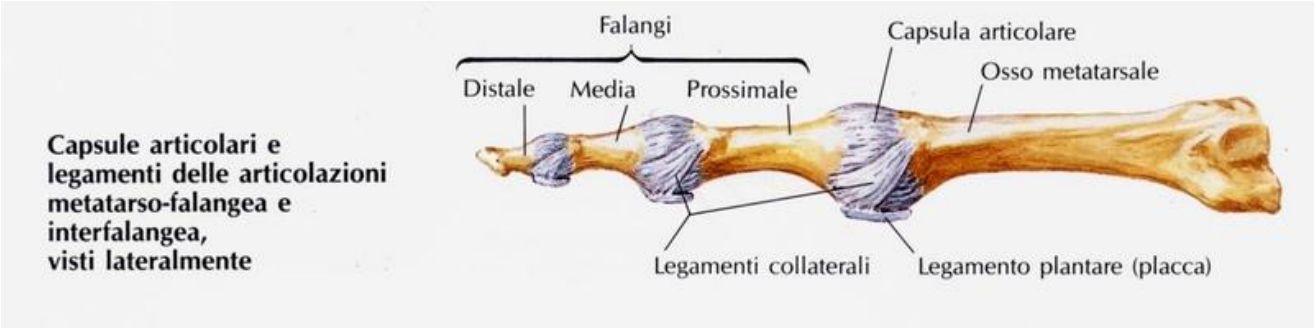

Articolazioni interfalangee del piede

Le **articolazioni interfalangee del piede** sono articolazioni a ginglimo angolare conformate come quelle delle dita della mano. Ciascuna articolazione è provvista di una capsula articolare con un legamento plantare e legamenti collaterali.

Legamenti del collo del piede

I tendini che dalla gamba si portano al piede si inflettono in corrispondenza del collo del piede, formando un angolo che, in posizione di riposo del piede stesso, si aggira sui 100°-110°. A livello dell'articolazione tibio-tarsica si trovano dispositivi legamentosi di contenzione dei tendini che prendono il nome di *retinacoli*. Si distinguono retinacoli dei muscoli estensori, dei muscoli peronieri e dei muscoli flessori.

I *retinacoli dei muscoli estensori* sono detti anche *legamenti anteriori del collo del piede* e si distinguono in superiore e inferiore.

- Il retinacolo superiore (o *legamento trasverso della gamba*) è rappresentato da un nastro fibroso disposto trasversalmente che si fissa al margine anteriore della tibia e alla faccia laterale della fibula.
- Il retinacolo inferiore (o *legamento crociato*) è costituito da una porzione superficiale e da una profonda.
  La porzione superficiale si distacca dalla faccia laterale del calcagno, si porta medialmente e si biforca in due rami di cui quello inferiore termina sullo scafoide e sul 1° osso cuneiforme e quello superiore si divide in una lamina superficiale (o pretendinea) che passa anteriormente al tendine del muscolo tibiale anteriore e va a fissarsi al malleolo mediale, e in una lamina profonda, (o retro tendinea), che passa dietro al tendine e va ad inserirsi anch'essa al malleolo mediale. Nello spessore della porzione superficiale del retinacolo si forma dunque un canale fibroso in cui viene accolto il tendine del muscolo tibiale anteriore. Lo scorrimento è facilitato dalla presenza di una guaina mucosa.
  La porzione profonda del retinacolo ricalca le inserzioni della porzione superficiale, ma resta adagiata al piano scheletrico. Tra le due porzioni, superficiale e profonda, si delimita un canale suddiviso da setti sagittali in gallerie secondarie; in esse si impegnano i tendini dei muscoli peroniero anteriore, estensore lungo delle dita ed estensore lungo dell'alluce. Anche qui guaine mucose facilitano lo scorrimento dei tendini.

Il fascio vascolonervoso del piede non passa in alcuno di questi canali, ma decorre al di sotto del foglietto profondo.

I *retinacoli dei muscoli peronieri* si distinguono in superiore e inferiore. Entrambi vanno dal malleolo laterale alla faccia laterale del calcagno. Formano una guaina divisa da un setto in due canali secondari destinati al passaggio dei tendini dei due muscoli peronieri laterali che vi si impegnano circondati da guaine mucose.

Il *retinacolo dei muscoli flessori* (o *legamento laciniato*) è un legamento che si estende lungo il lato mediale del collo del piede. È teso dall'apice e dal margine posteriore del malleolo mediale alla parte postero-inferiore della faccia mediale del calcagno. Due setti si staccano dalla sua faccia profonda e vanno ad inserirsi sullo scheletro sottostante. Si costituiscono in tal modo tre canali osteofibrosi destinati al passaggio dei tendini dei muscoli tibiale posteriore, flessore lungo delle dita e flessore lungo dell'alluce. Anche in questo caso lo scorrimento dei tendini è facilitato da guaine mucose.

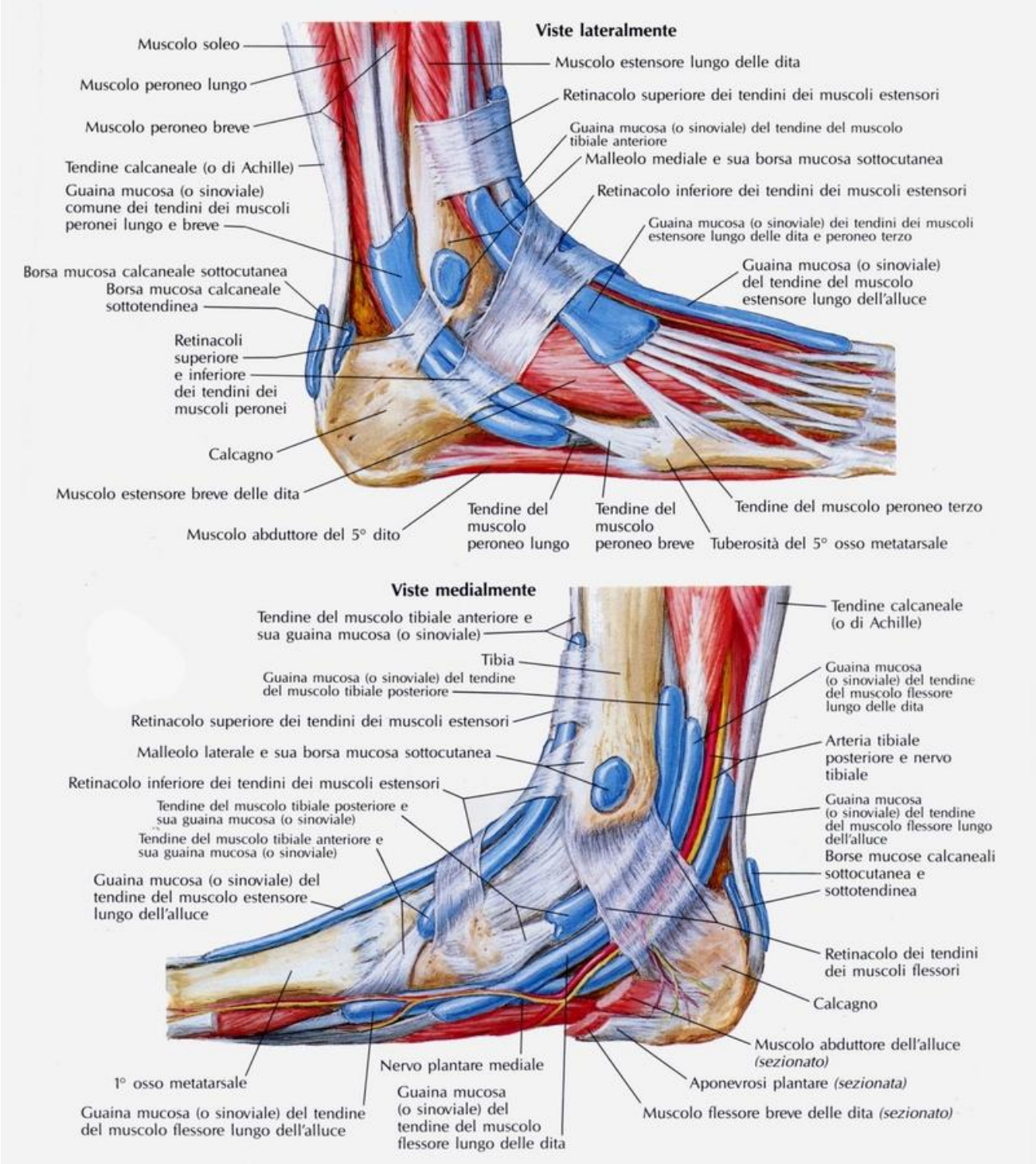
Viste lateralmente
Muscolo soleo
Muscolo peroneo lungo
Muscolo peroneo breve
Tendine calcaneale (o di Achille)
Guaina mucosa (o sinoviale) comune dei tendini dei muscoli peronei lungo e breve
Borsa mucosa calcaneale sottocutanea
Borsa mucosa calcaneale sottotendinea
Retinacoli superiore e inferiore dei tendini dei muscoli peronei
Calcagno
Muscolo estensore breve delle dita
Muscolo abduttore del 5° dito
Tendine del muscolo peroneo lungo
Tendine del muscolo peroneo breve
Tuberosità del 5° osso metatarsale
Tendine del muscolo peroneo terzo
Muscolo estensore lungo delle dita
Retinacolo superiore dei tendini dei muscoli estensori
Guaina mucosa (o sinoviale) del tendine del muscolo tibiale anteriore
Malleolo mediale e sua borsa mucosa sottocutanea
Retinacolo inferiore dei tendini dei muscoli estensori
Guaina mucosa (o sinoviale) dei tendini dei muscoli estensore lungo delle dita e peroneo terzo
Guaina mucosa (o sinoviale) del tendine del muscolo estensore lungo dell'alluce
Viste medialmente
Tendine del muscolo tibiale anteriore e sua guaina mucosa (o sinoviale)
Tibia
Guaina mucosa (o sinoviale) del tendine del muscolo tibiale posteriore
Retinacolo superiore dei tendini dei muscoli estensori
Malleolo laterale e sua borsa mucosa sottocutanea
Retinacolo inferiore dei tendini dei muscoli estensori
Tendine del muscolo tibiale posteriore e sua guaina mucosa (o sinoviale)
Tendine del muscolo tibiale anteriore e sua guaina mucosa (o sinoviale)
Guaina mucosa (o sinoviale) del tendine del muscolo estensore lungo dell'alluce
1° osso metatarsale
Guaina mucosa (o sinoviale) del tendine del muscolo flessore lungo dell'alluce
Nervo plantare mediale
Guaina mucosa (o sinoviale) del tendine del muscolo flessore lungo delle dita
Tendine calcaneale (o di Achille)
Guaina mucosa (o sinoviale) del tendine del muscolo flessore lungo delle dita
Arteria tibiale posteriore e nervo tibiale
Guaina mucosa (o sinoviale) del tendine del muscolo flessore lungo dell'alluce
Borse mucose calcaneali sottocutanea e sottotendinea
Retinacolo dei tendini dei muscoli flessori
Calcagno
Muscolo abduttore dell'alluce (sezionato)
Aponevrosi plantare (sezionata)
Muscolo flessore breve delle dita (sezionato)

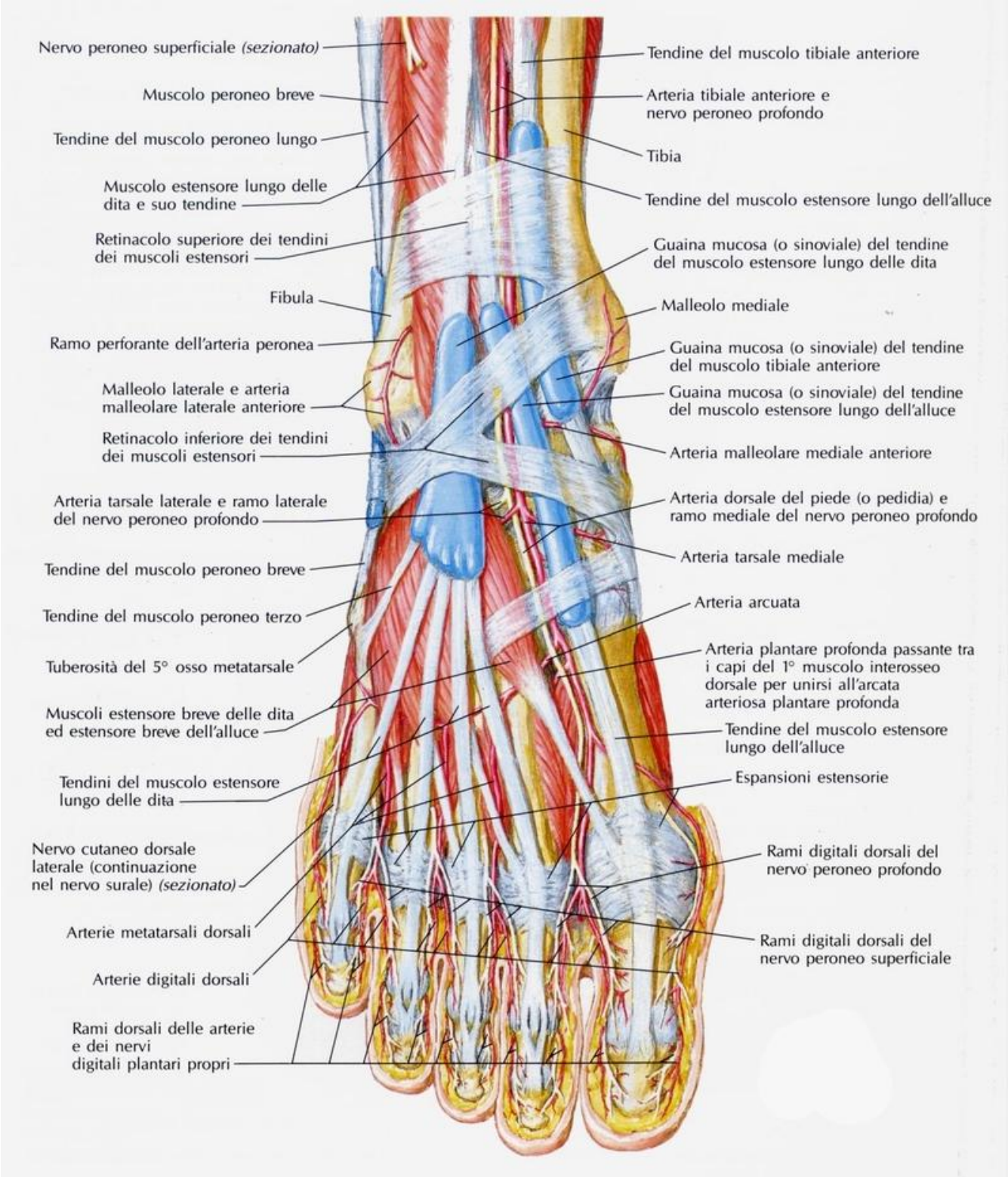
Nervo peroneo superficiale *(sezionato)*
Muscolo peroneo breve
Tendine del muscolo peroneo lungo
Muscolo estensore lungo delle dita e suo tendine
Retinacolo superiore dei tendini dei muscoli estensori
Fibula
Ramo perforante dell'arteria peronea
Malleolo laterale e arteria malleolare laterale anteriore
Retinacolo inferiore dei tendini dei muscoli estensori
Arteria tarsale laterale e ramo laterale del nervo peroneo profondo
Tendine del muscolo peroneo breve
Tendine del muscolo peroneo terzo
Tuberosità del 5° osso metatarsale
Muscoli estensore breve delle dita ed estensore breve dell'alluce
Tendini del muscolo estensore lungo delle dita
Nervo cutaneo dorsale laterale (continuazione nel nervo surale) *(sezionato)*
Arterie metatarsali dorsali
Arterie digitali dorsali
Rami dorsali delle arterie e dei nervi digitali plantari propri
Tendine del muscolo tibiale anteriore
Arteria tibiale anteriore e nervo peroneo profondo
Tibia
Tendine del muscolo estensore lungo dell'alluce
Guaina mucosa (o sinoviale) del tendine del muscolo estensore lungo delle dita
Malleolo mediale
Guaina mucosa (o sinoviale) del tendine del muscolo tibiale anteriore
Guaina mucosa (o sinoviale) del tendine del muscolo estensore lungo dell'alluce
Arteria malleolare mediale anteriore
Arteria dorsale del piede (o pedidia) e ramo mediale del nervo peroneo profondo
Arteria tarsale mediale
Arteria arcuata
Arteria plantare profonda passante tra i capi del 1° muscolo interosseo dorsale per unirsi all'arcata arteriosa plantare profonda
Tendine del muscolo estensore lungo dell'alluce
Espansioni estensorie
Rami digitali dorsali del nervo peroneo profondo
Rami digitali dorsali del nervo peroneo superficiale

Muscoli del piede

I *muscoli del piede* si distinguono in:

- *Muscoli dorsali del piede*, tra cui:
    1. Muscolo estensore breve delle dita (o pedidio).
- *Muscoli plantari del piede*, tra cui:

    ✓ *Muscoli plantari mediali*, tra cui:

    1. Muscolo abduttore dell'alluce.
    2. Muscolo flessore breve dell'alluce.
    3. Muscolo adduttore dell'alluce.

    ✓ *Muscoli plantari laterali*, tra cui:

    4. Muscolo abduttore del 5° dito del piede.
    5. Muscolo flessore breve del 5° dito del piede.
    6. Muscolo opponente del 5° dito del piede.

    ✓ *Muscoli plantari intermedi*, tra cui:

    7. Muscolo flessore breve delle dita del piede.
    8. Muscolo quadrato della pianta del piede.
    9. Muscoli lombricali (sono quattro).
    10. Muscoli interossei (sono sette).

Muscoli dorsali del piede:

1. Muscolo estensore breve delle dita (o pedidio)

1. Muscolo estensore breve delle dita del piede (o pedidio)

Il **muscolo estensore breve delle dita del piede (o pedidio)** è l'unico muscolo dorsale del piede. È innervato dal nervo peroniero profondo (L_4-S_1) e, contraendosi, estende le prime quattro dita. È un muscolo piatto che origina dalla faccia superiore e laterale del calcagno, si porta in avanti e medialmente per suddividersi in quattro capi muscolari ciascuno dei quali termina con un tendine proprio. Quello del 1° dito s'inserisce alla base della falange prossimale dell'alluce; gli altri tre si fondono con i tendini del muscolo estensore lungo delle dita destinati al 2°, 3° e 4° dito. Il muscolo è ricoperto superficialmente dai tendini dell'estensore comune delle dita e dal muscolo peroniero anteriore; profondamente ricopre il tarso, il metatarso e gli spazi interossei con i dispositivi articolari. Lungo il suo margine mediale decorre l'arteria dorsale del piede.

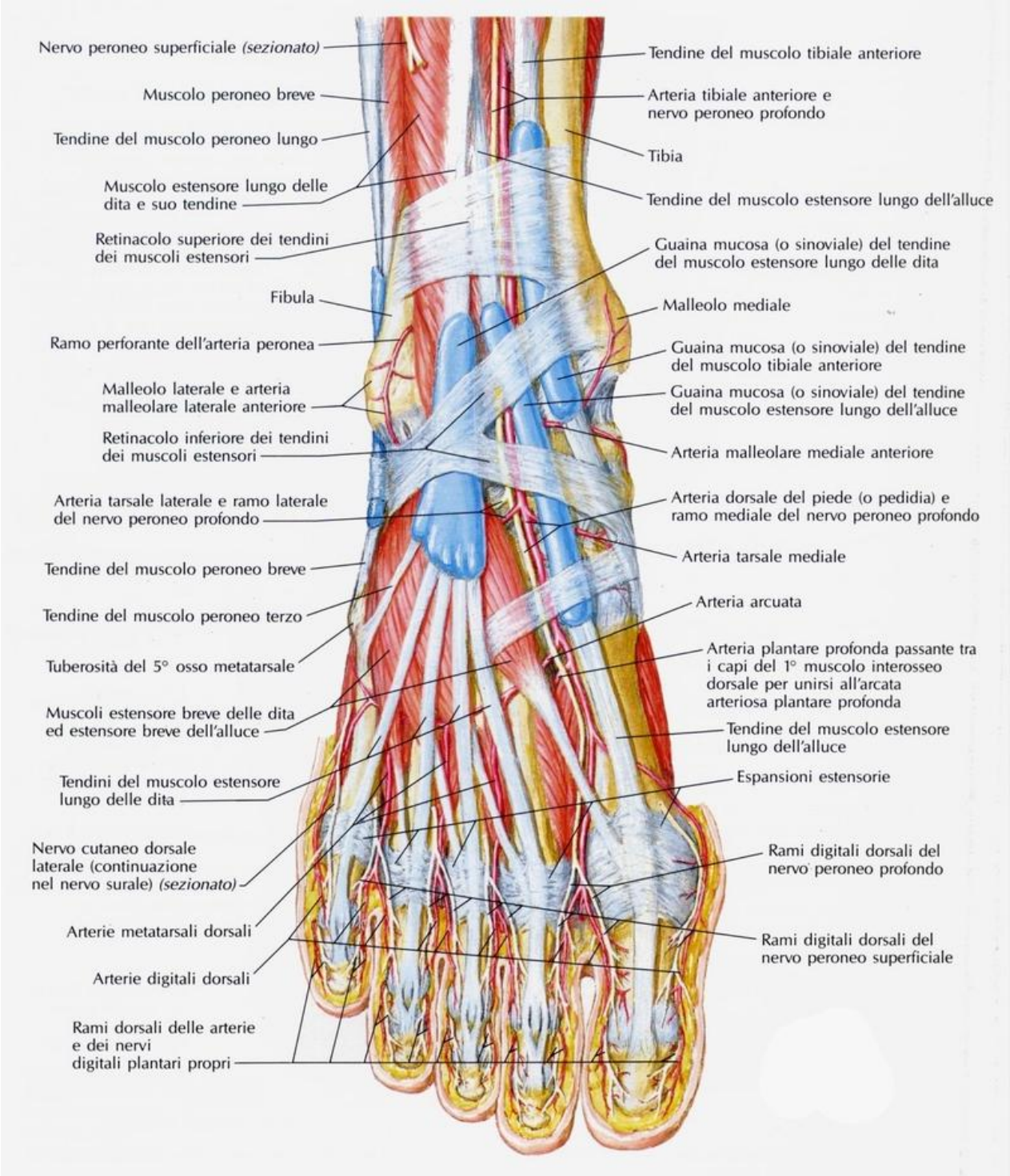

Muscoli plantari del piede:

- ✓ *Muscoli plantari mediali*, tra cui:
  1. Muscolo abduttore dell'alluce.
  2. Muscolo flessore breve dell'alluce.
  3. Muscolo adduttore dell'alluce.

1. Muscolo abduttore dell'alluce

Il **muscolo abduttore dell'alluce** è il più superficiale e il più lungo dei muscoli plantari mediali del piede. È innervato dal nervo plantare mediale (L_5-S_1) e, contraendosi, abduce e flette l'alluce. Origina dal processo mediale della tuberosità del calcagno, dal retinacolo dei muscoli flessori, dalla faccia profonda della fascia plantare e dal setto intermuscolare che lo separa dal muscolo flessore breve delle dita; s'inserisce sulla porzione laterale della base della falange prossimale dell'alluce. Di regola manda un'espansione anche al tendine del muscolo estensore dello stesso dito.
Il muscolo abduttore dell'alluce è situato profondamente all'aponeurosi plantare, tra il muscolo flessore breve e il muscolo flessore lungo dell'alluce.

2. Muscolo flessore breve dell'alluce

Il **muscolo flessore breve dell'alluce** è un muscolo plantare mediale del piede. È innervato dai nervi plantare mediale (fascio mediale) e plantare laterale (fascio laterale) (L_5-S_2); contraendosi, flette l'alluce. Origina dalla faccia plantare delle tre ossa cuneiformi nonché dal legamento calcaneocuboideo plantare.Il muscolo si porta in avanti e si divide in due fasci di cui uno mediale va a unirsi al tendine del muscolo abduttore e uno laterale raggiunge il capo obliquo dell'adduttore.
Il muscolo flessore breve dell'alluce è in rapporto superficialmente con il muscolo abduttore dell'alluce e con l'aponeurosi plantare; profondamente appoggia sul 1° osso metatarsale e sul tendine del muscolo peroniero lungo.

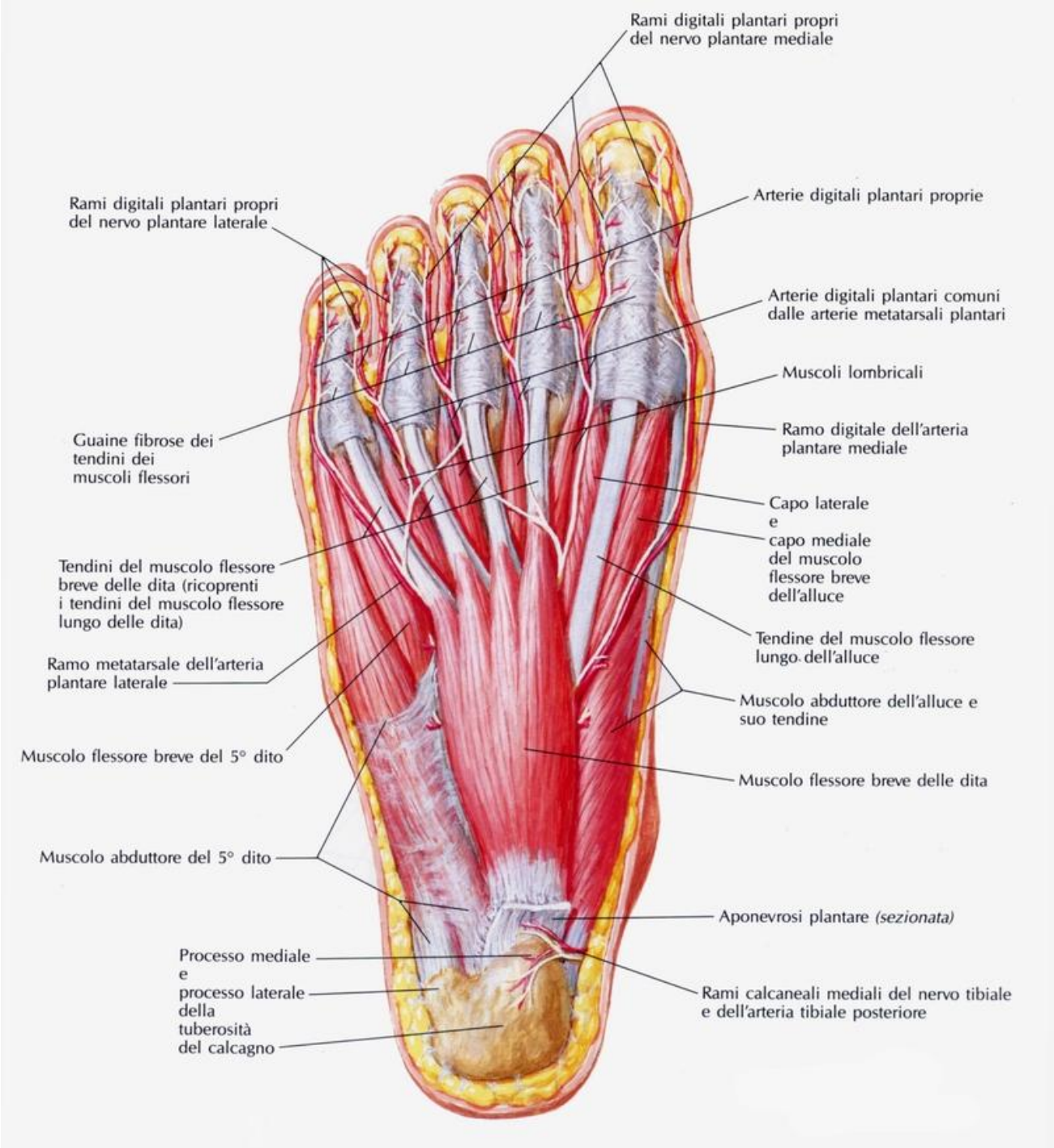

3. Muscolo adduttore dell'alluce

Il **muscolo adduttore dell'alluce** è il più profondo dei muscoli plantari mediali del piede. È innervato dal nervo plantare laterale (S_1-S_2) e, contraendosi, flette e adduce l'alluce. Origina con un *capo obliquo* e un *capo trasverso*.Il capo obliquo sorge dall'osso cuboide, dal 3° osso cuneiforme, dalla base del 2°, del 3° e 4° metatarsale, dal legamento plantare lungo e si porta in avanti e medialmente. Il capo trasverso origina dalla 3ª, 4ª e 5ª articolazione metatarso-falangea e continua medialmente. Le inserzioni sono indipendenti per i due capi. Il tendine del capo obliquo si fonde con il tendine del fascio laterale del muscolo flessore breve dell'alluce raggiungendo la base della lª falange; il tendine del capo trasverso si unisce al tendine del muscolo flessore lungo dell'alluce.

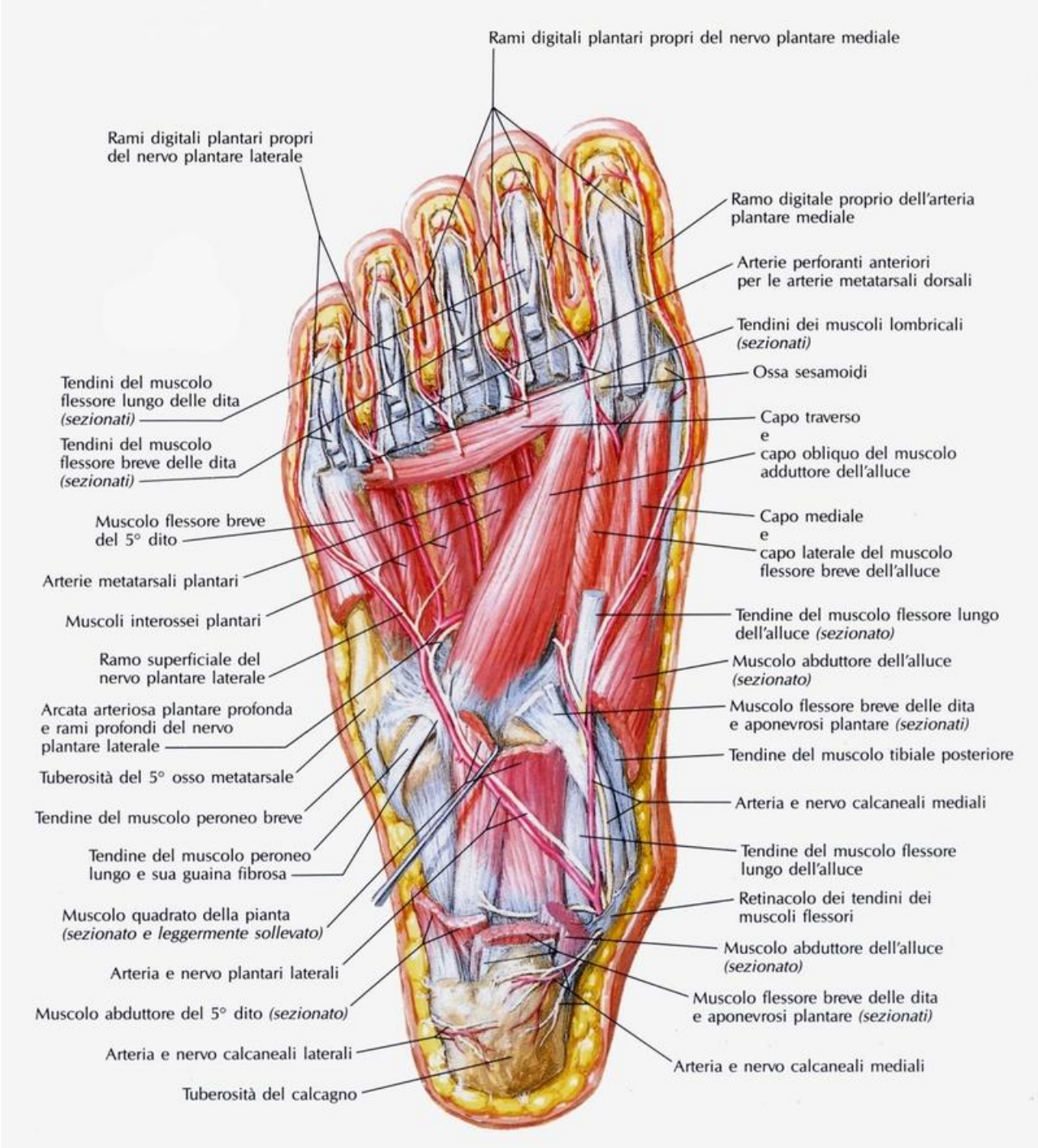

- ✓ *Muscoli plantari laterali*, tra cui:

4. Muscolo abduttore del 5° dito del piede.

5. Muscolo flessore breve del 5° dito del piede.

6. Muscolo opponente del 5° dito del piede.

4. Muscolo abduttore del 5° dito del piede

Il **muscolo abduttore del 5° dito del piede** è il più superficiale dei muscoli plantari laterali del piede. È innervato dal nervo plantare laterale (S_1-S_2) e con la sua azione flette e abduce il 5° dito.

Origina dal processo laterale della tuberosità del calcagno, dalla fascia plantare e dal setto intermuscolare che lo separa dal flessore breve delle dita. Di qui i fasci si portano in avanti, seguendo il margine lateraledel piede e vanno a terminare su un tendine che prende inserzione alla tuberosità del 5° osso metatarsale e alla base della falange prossimale del 5° dito. Il muscolo ricopre il legamento calcaneocuboideo, il tendine del peroniero lungo e il flessore breve del 5° dito; è ricoperto dall'aponeurosi plantare.

5. Muscolo flessore breve del 5° dito del piede

Il **muscolo flessore breve del 5° dito del piede** è un muscolo plantare laterale del piede. È innervato dal nervo plantare laterale (S_1-S_2) e, contraendosi, flette il 5° dito. Occupa una posizione profonda rispetto al muscolo abduttore del 5° dito. Nasce dalla base del 5° osso metatarsale e dal legamento plantare lungo; si porta in avanti e s'inserisce alla base della l^a falange del 5° dito e sulla corrispondente articolazione metatarso-falangea. È ricoperto superficalmente dal muscolo abduttore mentre profondamente corrisponde al 5° osso metatarsale.

6. Muscolo opponente del 5° dito del piede

Il **muscolo opponente del 5° dito del piede** è un muscolo plantare laterale del piede.È innervato dal nervo plantare laterale (S_1-S_2) e, con la sua azione, flette e adduce il 5° dito. Si trova medialmente al muscolo flessore breve del 5° ditocon il quale è parzialmente unito; origina dal legamento plantare lungo e termina sul margine laterale del 5° osso metatarsale. È ricoperto superficalmente dal muscolo abduttore mentre profondamente corrisponde al 5° osso metatarsale.

- ✓ *Muscoli plantari intermedi*, tra cui:

7. Muscolo flessore breve delle dita del piede.
8. Muscolo quadrato della pianta del piede.
9. Muscoli lombricali (sono quattro).
10. Muscoli interossei (sono sette).

7. Muscolo flessore breve delle dita del piede

Il **muscolo flessore breve delle dita del piede** è il più superficiale muscolo intermedio del piede. È innervato dal nervo plantare mediale (L_5-S_1) e agisce flettendo la 2^a falange delle ultime quattro dita.
Origina dal processo mediale della tuberosità calcaneale, dalla fascia plantare e dai circostanti setti intermuscolari. Le sue fibre si portano in avanti e, giunte circa a metà del piede, si dividono in quattro fasci muscolari cui seguono altrettanti tendini. Ciascuno di essi termina con due linguette sul margine laterale e su quello mediale della faccia plantare della 2^a falange delle ultime quattro dita. È ricoperto superficialmente dall'aponeurosi plantare; profondamente è in rapporto con il muscolo quadrato della pianta, con i tendini del muscolo flessore lungo delle dita e con i muscoli lombricali.

8. Muscolo quadrato della pianta del piede

Il **muscolo quadrato della pianta del piede** è un muscolo intermedio del piede.È innervato dal nervo plantare laterale (S_1-S_2) e, insieme al muscolo flessore lungo delle dita del piede, flette le ultime quattro dita e concorre alla flessione plantare del piede. Origina mediante due capi, laterale e mediale. Il primo nasce dalla faccia inferiore del calcagno, in prossimità del processo laterale della tuberosità calcaneale, il secondo dalla faccia mediale del calcagno. I due capi convergono e si fondono in una lamina che va a inserirsi sul tendine del muscolo flessore lungo delle dita.

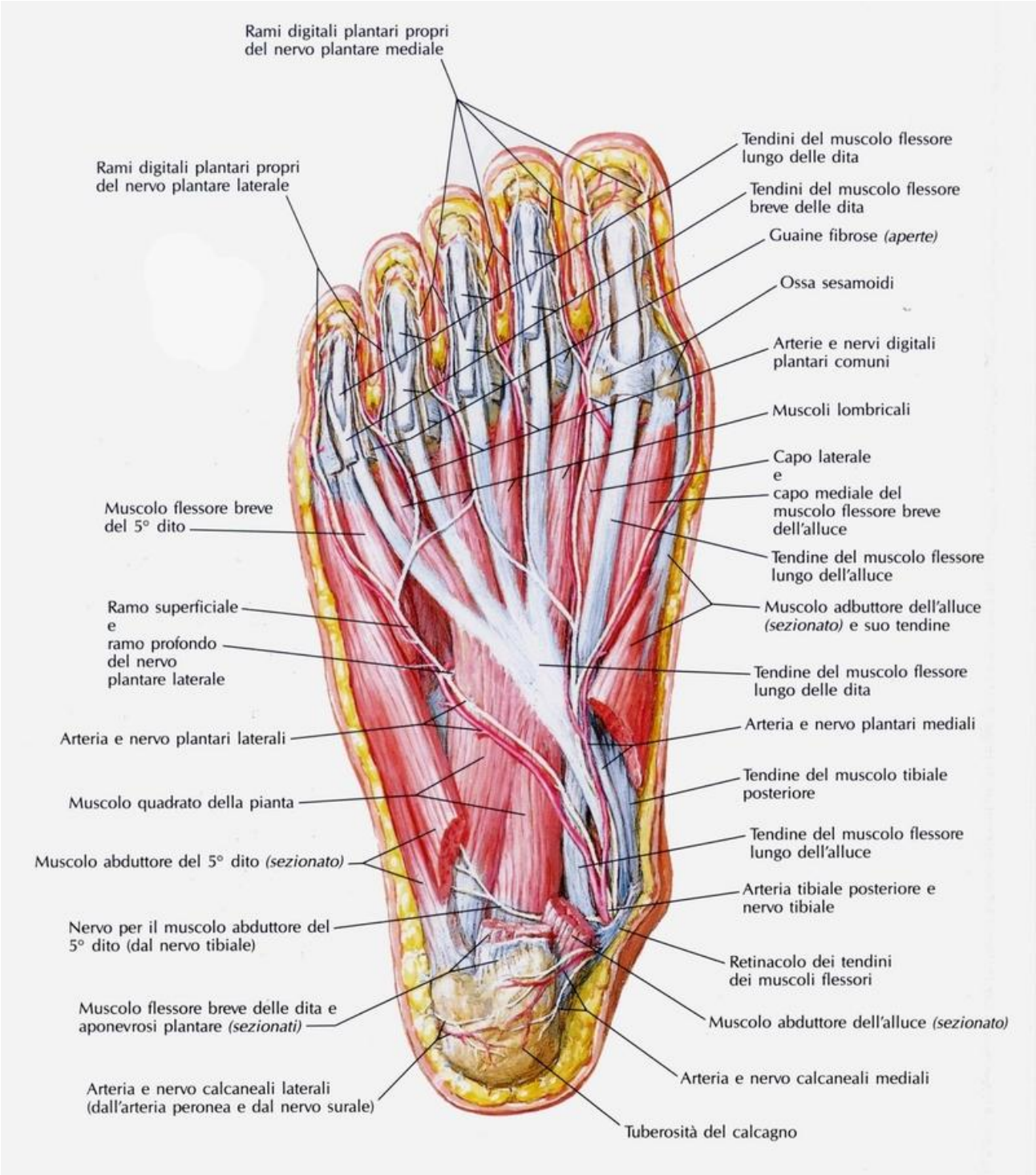

9. Muscoli lombricali del piede

I **muscoli lombricali del piede** sono quattro; il 1° e il 2° sono innervati dal nervo plantare mediale (L_5-S_1); il 3° e il 4° sono forniti dal nervo plantare laterale (S_1-S_2). I muscoli lombricali flettono la 1ª falange ed estendono la 2ª e la 3ª falange delle ultime quattro dita. Ciascuno nasce dai tendini

contigui del muscolo flessore lungo delle dita, con l'eccezione del 1°, il più mediale, che origina esclusivamente dal margine mediale del tendine destinato al 2° dito. Dall'origine, essi si portano in avanti e terminano sul lato mediale dell'estremità prossimale della 1ª falange delle ultime quattro dita e sui tendini del muscolo estensore lungo delle dita. Sono situati profondamente rispetto al muscolo flessore breve delle dita e superficialmente rispetto ai muscoli interossei.

10. Muscoli interossei del piede

I **muscoli interossei del piede** sono sette e sono distinti in tre *plantari* e quattro *dorsali*.

I tre *muscoli interossei plantari* sono innervati dal nervo plantare laterale (S_1-S_2). Con la loro azione flettono la 1ª falange ed estendono le restanti due falangi del 3°, 4° e 5° dito; portano inoltre medialmente queste stesse dita. Occupano il 2°, il 3° e il 4° spazio intermetatarsale. Originano dalla faccia mediale del 3°, 4° e 5° osso metatarsale e dalla faccia inferiore della rispettiva base. Si portano in avanti e vanno a terminare sulla porzione mediale della base della falange prossimale del dito corrispondente, inviando anche un'espansione al tendine del muscolo estensore lungo delle dita

I quattro *muscoli interossei dorsali* sono innervati dal nervo plantare laterale (S_1-S_2). Contraendosi, flettono la 1ª falange ed estendono le altre due falangi del 2°, 3° e 4° dito; allontanano il 3° e 4° dito dal 2°. Occupano la parte dorsale dei quattro spazi intermetatarsali. Originano dalle facce affrontate delle ossa metatarsali e si inseriscono alla base delle falangi prossimali. Il 1° e il 2° muscolo terminano rispettivamente sui lati mediale e laterale della falange prossimale del 2° dito; il 3° e il 4° vanno alla faccia laterale della falange prossimale del dito corrispondente. Inviano inoltre un’esile espansione al tendine del muscolo estensore lungo delle dita.

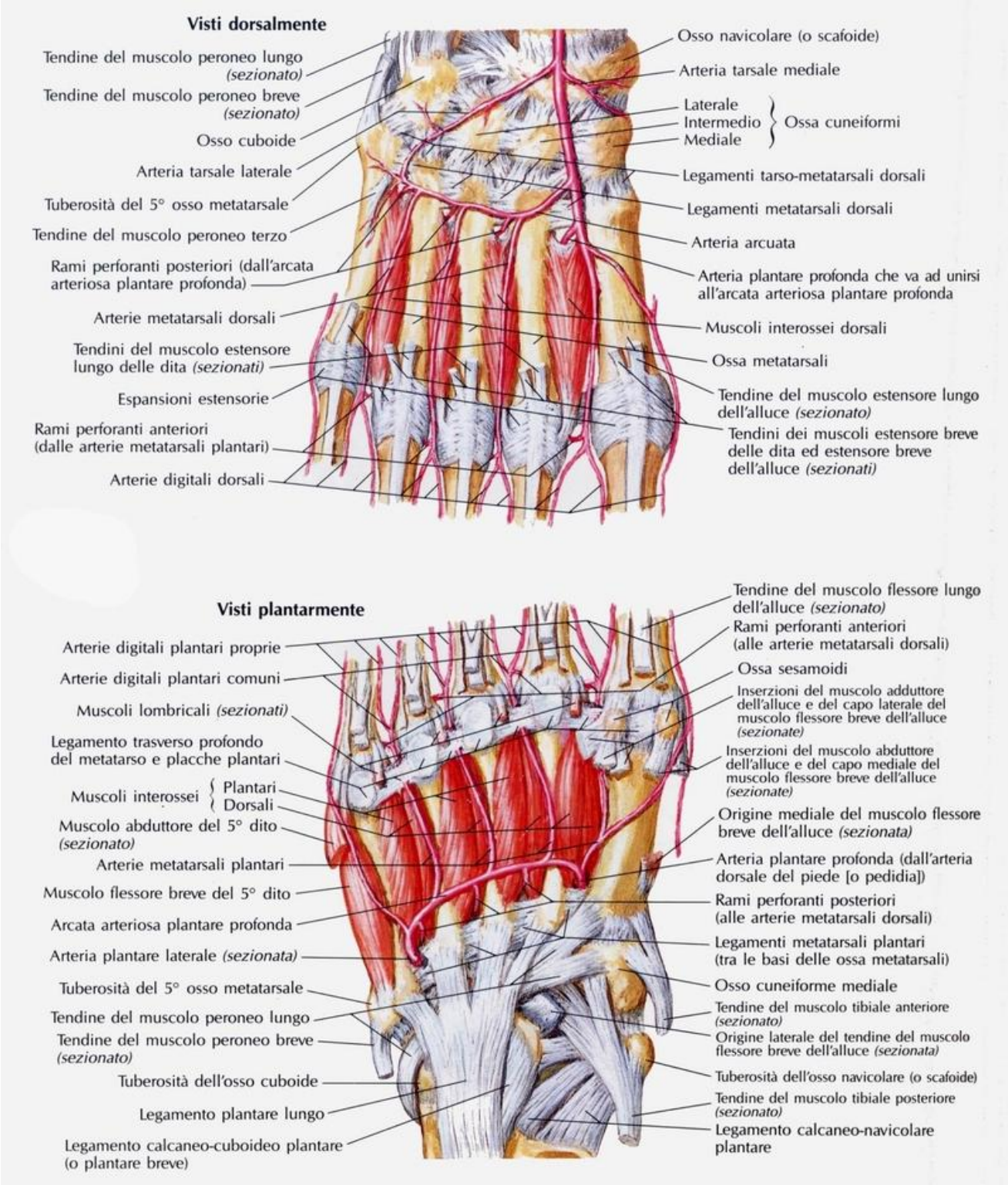

Fasce del piede

Nel dorso del piede si trovano le fasce dorsali superficiale e profonda e la fascia del muscolo estensore breve delle dita. Nella regione plantare è distesa superficialmente l'aponeurosi plantare; a livello del piano scheletrico si trova la fascia plantare profonda.

La *fascia dorsale superficiale* si dispone tra lo strato sottocutaneo e i tendini dei muscoli estensori lunghi delle dita e dell'alluce. Posteriormente si unisce alla parte superficiale del retinacolo degli

estensori, anteriomente si perde sulle dita; lateralmente e medialmente passa nell'aponeurosi plantare.

La *fascia dorsale profonda* è distesa sulle ossa metatarsali e sui muscoli interossei dorsali.

La *fascia del muscolo estensore breve delle dita* avvolge la faccia superficiale dello stesso muscolo e ricopre l'arteria dorsale del piede.

L'*aponeurosi plantare* (o *fascia plantare superficiale*) occupa il piano superficiale della pianta, al di sotto dello strato sottocutaneo. Si divide in tre parti, intermedia, laterale e mediale che ricoprono i tre corrispondenti gruppi di muscoli plantari. La parte intermedia è triangolare, con l'apice tronco posteriore che si fissa ai processi laterale e mediale della tuberosità del calcagno; la base corrisponde alle articolazioni metatarso-falangee e dà origine a cinque benderelle che si portano in avanti, fissandosi al derma e ai tendini soprastanti. A livello delle pieghe interdigitali partono, dalle benderelle, ispessimenti trasversali denominati *fascicoli trasversi*. Le parti laterale e mediale dell'aponeurosi plantare continuano la parte intermedia; dalla linea di confine con quest'ultima si distaccano e si portano in profondità un *setto laterale* e un *setto mediale*. Il *setto laterale* si fissa al 5° osso metatarsale; il *setto mediale* si connette allo scafoide, al 1° osso cuneiforme e al 1° osso metatarsale; si delimitano così le logge laterale, intermedia e mediale che accolgono i rispettivi muscoli plantari.

La *fascia plantare profonda* è distesa sulle ossa metatarsali e sui muscoli interossei plantari; anteriormente si ispessisce formando il legamento trasverso della testa delle ossa metatarsali.

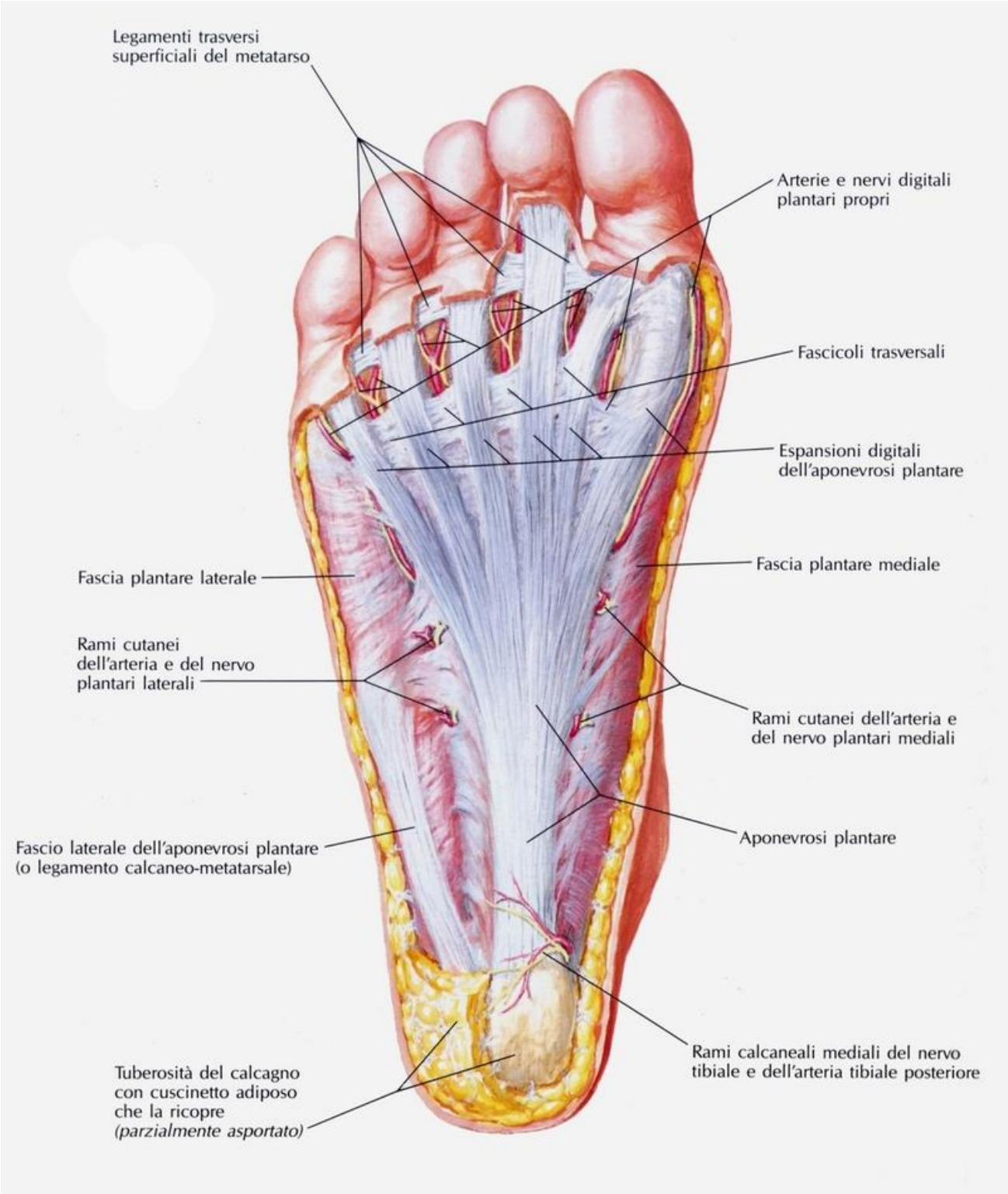
Legamenti trasversi superficiali del metatarso
Arterie e nervi digitali plantari propri
Fascicoli trasversali
Espansioni digitali dell'aponevrosi plantare
Fascia plantare laterale
Fascia plantare mediale
Rami cutanei dell'arteria e del nervo plantari laterali
Rami cutanei dell'arteria e del nervo plantari mediali
Aponevrosi plantare
Fascio laterale dell'aponevrosi plantare (o legamento calcaneo-metatarsale)
Rami calcaneali mediali del nervo tibiale e dell'arteria tibiale posteriore
Tuberosità del calcagno con cuscinetto adiposo che la ricopre *(parzialmente asportato)*

Bibliografia

Fonte internet: http://medicinapertutti.altervista.org

Esame ecografico:

- *ESPLORAZIONE DELLA REGIONE ANTERIORE DELLA CAVIGLIA:*

  1. SCANSIONE SAGITTALE MEDIANA SULL'ARTICOLAZIONE TIBIO-ASTRAGALICA
  2. SCANSIONE SAGITTALE SULL'INTERLINEA DI CHOPART
  3. SCANSIONE TRASVERSALE ORIZZONTALE SUI TENDINI ESTENSORI

- *ESPLORAZIONE DELLA REGIONE LATERALE DELLA CAVIGLIA*
  1. SCANSIONE DEL LEGAMENTO ASTRAGALO-PERONIERO ANTERIORE
  2. SCANSIONE SUL FASCIO ANTERIORE DEL LEGAMENTO TIBIO-PERONIERO INFERIORE
  3. SCANSIONE SUL SENO DEL TARSO
  4. SCANSIONE SUI LEGAMENTI ESTERNI DELL'INTERLINEA DI CHOPART
  5. SCANSIONE SUL LEGAMENTO CALCANEO-PERONIERO
  6. STUDIO DEI TENDINI PERONIERI

- *ESPLORAZIONE DELLA REGIONE MEDIALE DELLA CAVIGLIA*
  1. SCANSIONE SUL LEGAMENTO DELTOIDEO*:*
     a. SCANSIONE CORONALE VERTICALE MEDIANA SUL LEGAMENTO COLLATERALE MEDIALE
     b. SCANSIONE ORIZZONTALE SULLO SPRING LIGAMENT (LEGAMENTO CALCANEO-NAVICOLARE PLANTARE)
  2. SCANSIONE ORIZZONTALE RETROMALLEOLARE MEDIALE
  3. SCANSIONI TRASVERSALI E LONGITUDINALI SUGLI ELEMENTI DEL TUNNEL TARSALE

- *ESPLORAZIONE DELLA REGIONE POSTERIORE DELLA CAVIGLIA*
  1. SCANSIONE SAGITTALE SUL TENDINE CALCANEALE
  2. SCANSIONI ASSIALI TRASVERSE

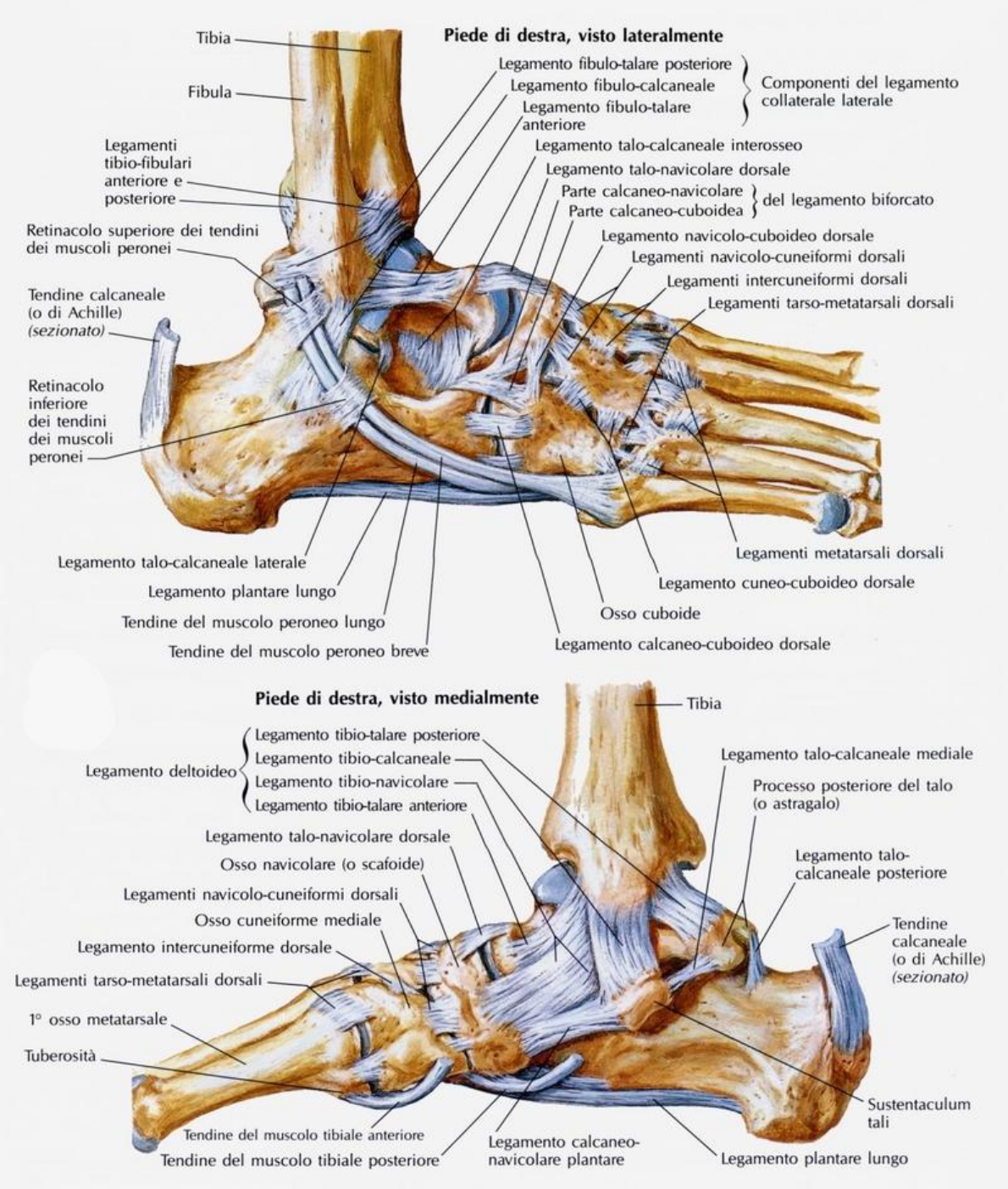
Piede di destra, visto lateralmente
Tibia
Fibula
Legamenti tibio-fibulari anteriore e posteriore
Retinacolo superiore dei tendini dei muscoli peronei
Tendine calcaneale (o di Achille) (sezionato)
Retinacolo inferiore dei tendini dei muscoli peronei
Legamento fibulo-talare posteriore
Legamento fibulo-calcaneale
Legamento fibulo-talare anteriore
Componenti del legamento collaterale laterale
Legamento talo-calcaneale interosseo
Legamento talo-navicolare dorsale
Parte calcaneo-navicolare
Parte calcaneo-cuboidea
del legamento biforcato
Legamento navicolo-cuboideo dorsale
Legamenti navicolo-cuneiformi dorsali
Legamenti intercuneiformi dorsali
Legamenti tarso-metatarsali dorsali
Legamenti metatarsali dorsali
Legamento cuneo-cuboideo dorsale
Osso cuboide
Legamento calcaneo-cuboideo dorsale
Legamento talo-calcaneale laterale
Legamento plantare lungo
Tendine del muscolo peroneo lungo
Tendine del muscolo peroneo breve
Piede di destra, visto medialmente
Tibia
Legamento deltoideo
Legamento tibio-talare posteriore
Legamento tibio-calcaneale
Legamento tibio-navicolare
Legamento tibio-talare anteriore
Legamento talo-navicolare dorsale
Osso navicolare (o scafoide)
Legamenti navicolo-cuneiformi dorsali
Osso cuneiforme mediale
Legamento intercuneiforme dorsale
Legamenti tarso-metatarsali dorsali
1° osso metatarsale
Tuberosità
Tendine del muscolo tibiale anteriore
Tendine del muscolo tibiale posteriore
Legamento calcaneo-navicolare plantare
Legamento talo-calcaneale mediale
Processo posteriore del talo (o astragalo)
Legamento talo-calcaneale posteriore
Tendine calcaneale (o di Achille) (sezionato)
Sustentaculum tali
Legamento plantare lungo