LA PERSONA CON TRAUMATISMI
APPARATO TEGUMENTARIO-OSSEO

www.fisiokinesiterapia.biz

Apparato Scheletrico

FUNZIONI:

- Supporto
- Deposito minerali e lipidi
- Produzione di cellule del sangue
- Protezione
- Sistema di leve

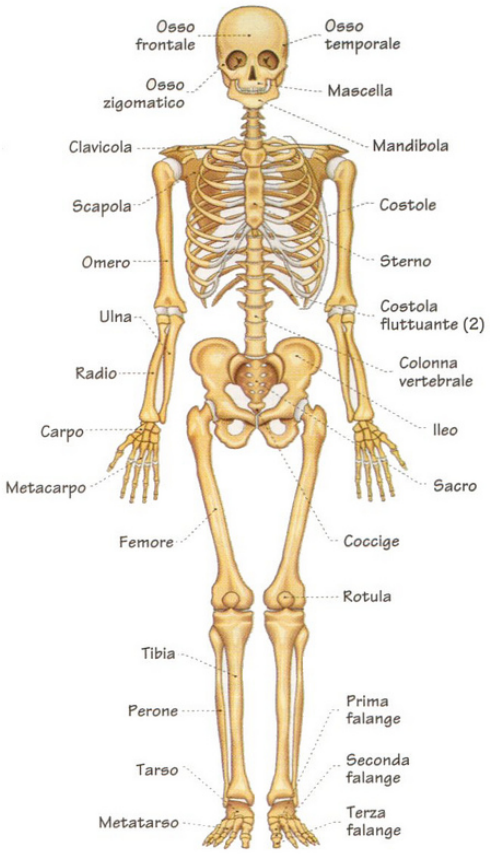

Vista anteriore

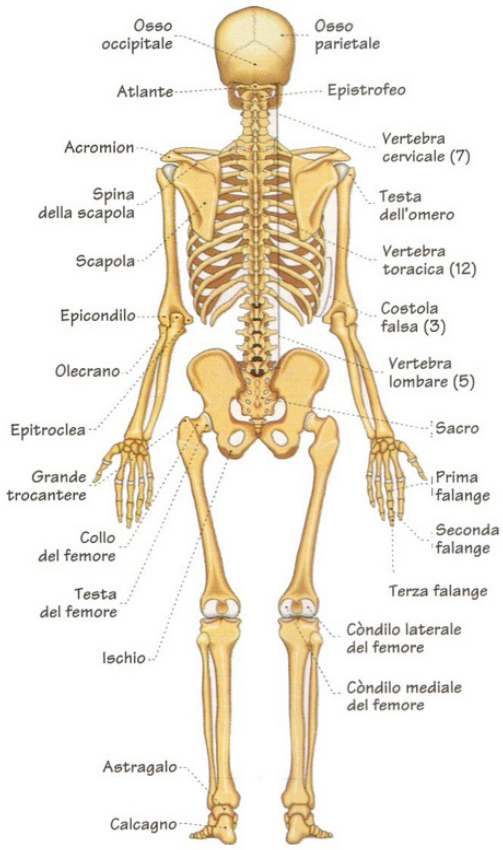

Vista posteriore

Ossa

Classificazione:

- Ossa **BREVI**: ossa di piccole dimensioni (vertebre, ossa del polso)
- Ossa **PIATTE**: formate da uno strato centrale di tessuto spugnoso, ricoperto esternamente da due strati di tessuto compatto (ossa craniche e scapola)
- Ossa **LUNGHE**: si distingue una parte centrale detta diafisi e due estremità, tondeggianti dette epifisi (femore, omero)

Ossa

ARTO SUPERIORE:

- OMERO
- ULNA
- RADIO
- OSSA CARPALI
- OSSA METACARPALI
- FALANGI

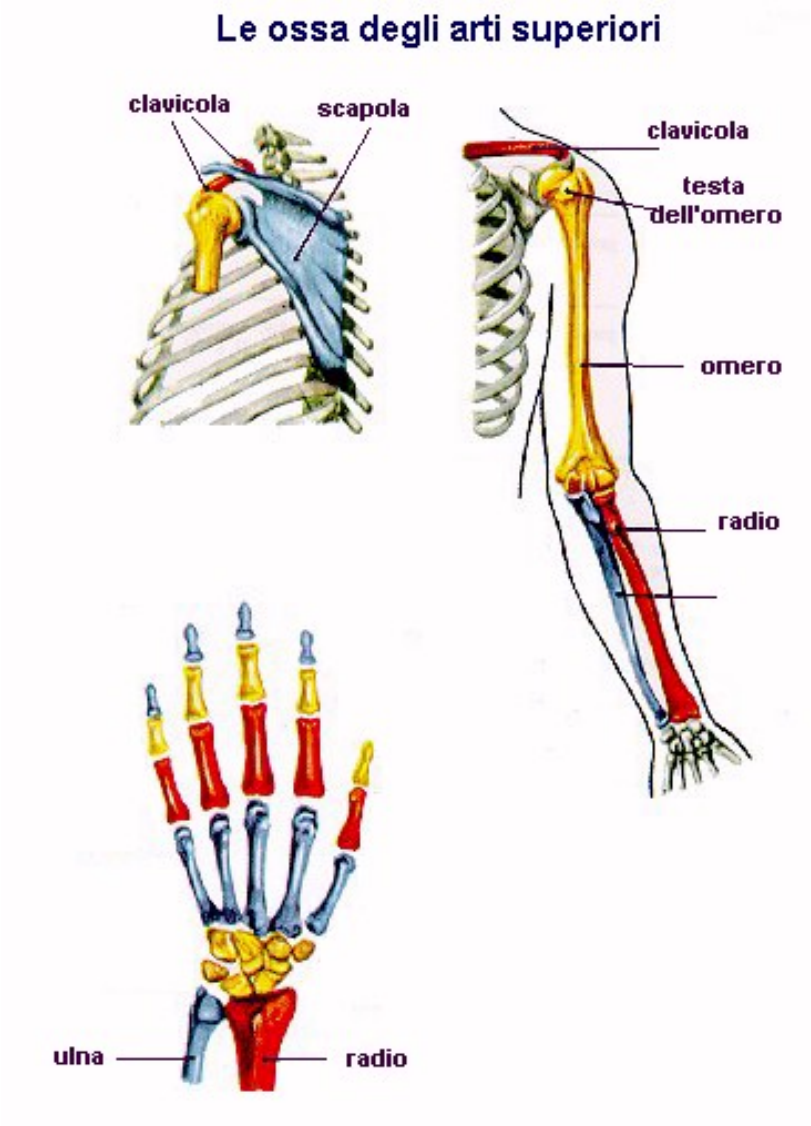

Ossa

ARTO INFERIORE:

- FEMORE
- PATELLA (ROTULA)
- TIBIA
- FIBULA (PERONE)
- OSSA DELLA CAVIGLIA
- OSSA DEL PIEDE

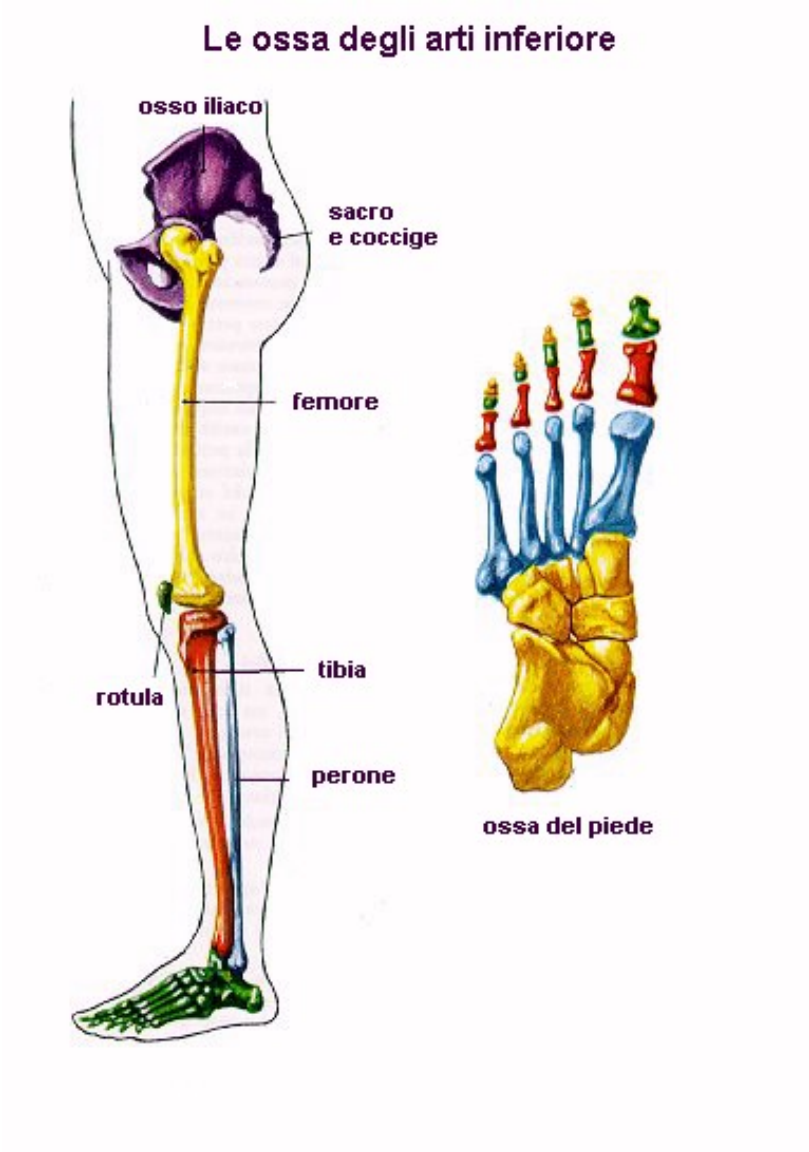

Ossa

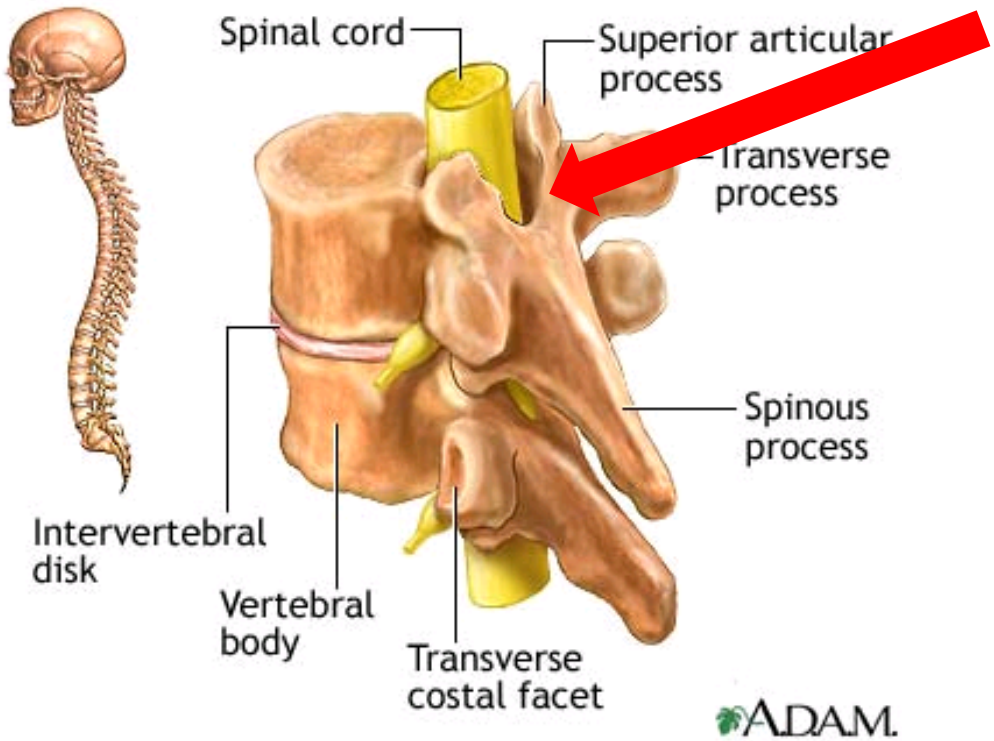
Spinal cord
Superior articular process
Transverse process
Spinous process
Intervertebral disk
Vertebral body
Transverse costal facet
A.D.A.M.

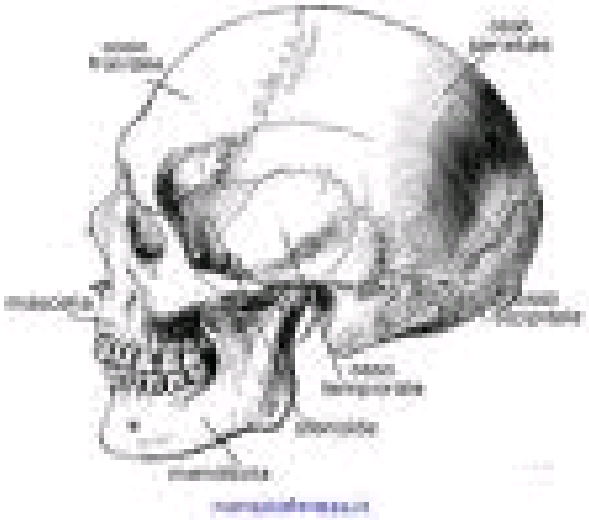

Ossa

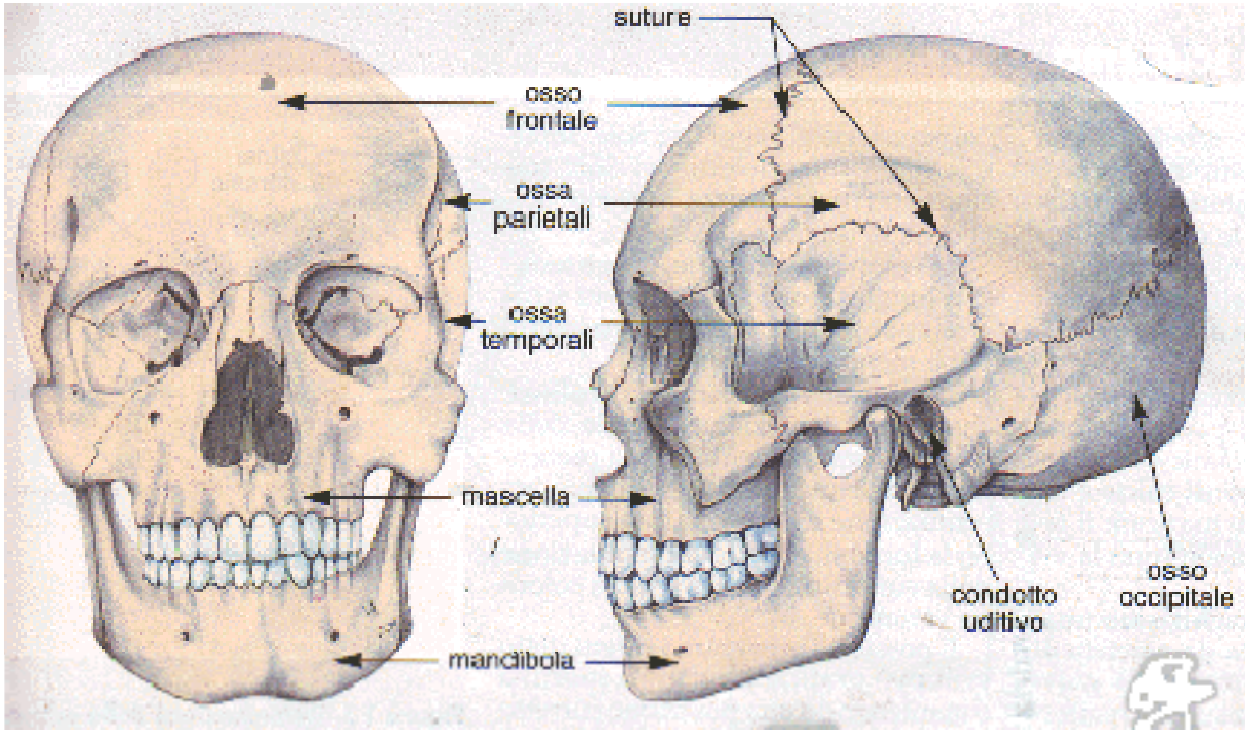
sutura
osso frontale
ossa parietali
ossa temporali
mascella
mandibola
condotto uditivo
osso occipitale

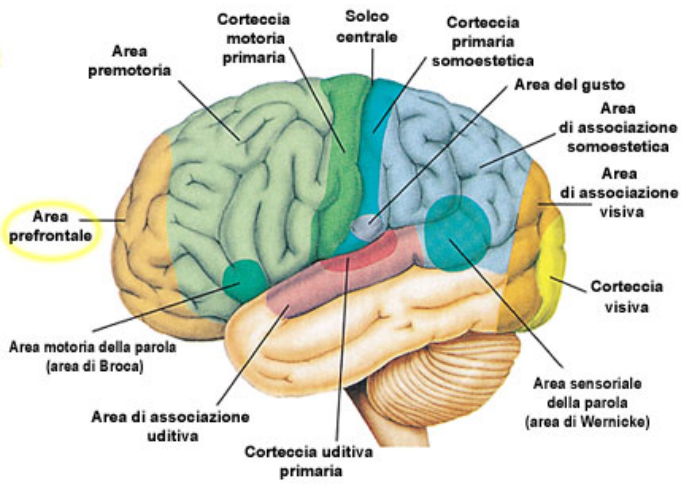
Area premotoria
Corteccia motoria primaria
Solco centrale
Corteccia primaria somoestetica
Area del gusto
Area di associazione somoestetica
Area di associazione visiva
Area prefrontale
Corteccia visiva
Area motoria della parola (area di Broca)
Area di associazione uditiva
Corteccia uditiva primaria
Area sensoriale della parola (area di Wernicke)

Meningi del SNC
pelle
periostio
osso del cranio
dura madre
aracnoide
pia madre

Articolazioni

Le articolazioni sono dispositivi giunzionali tra i capi OSSEI

Classificazione:

- **mobili** (ginocchio, gomito)
- **semimobili** (intervertebrali)
- **immobili** (articolazioni o suture craniche

Muscoli

Hanno la **capacità di CONTRARSI**, permettendo così il movimento.

Classificazione:

- tessuto muscolare striato scheletrico
- tessuto muscolare cardiaco
- tessuto muscolare liscio

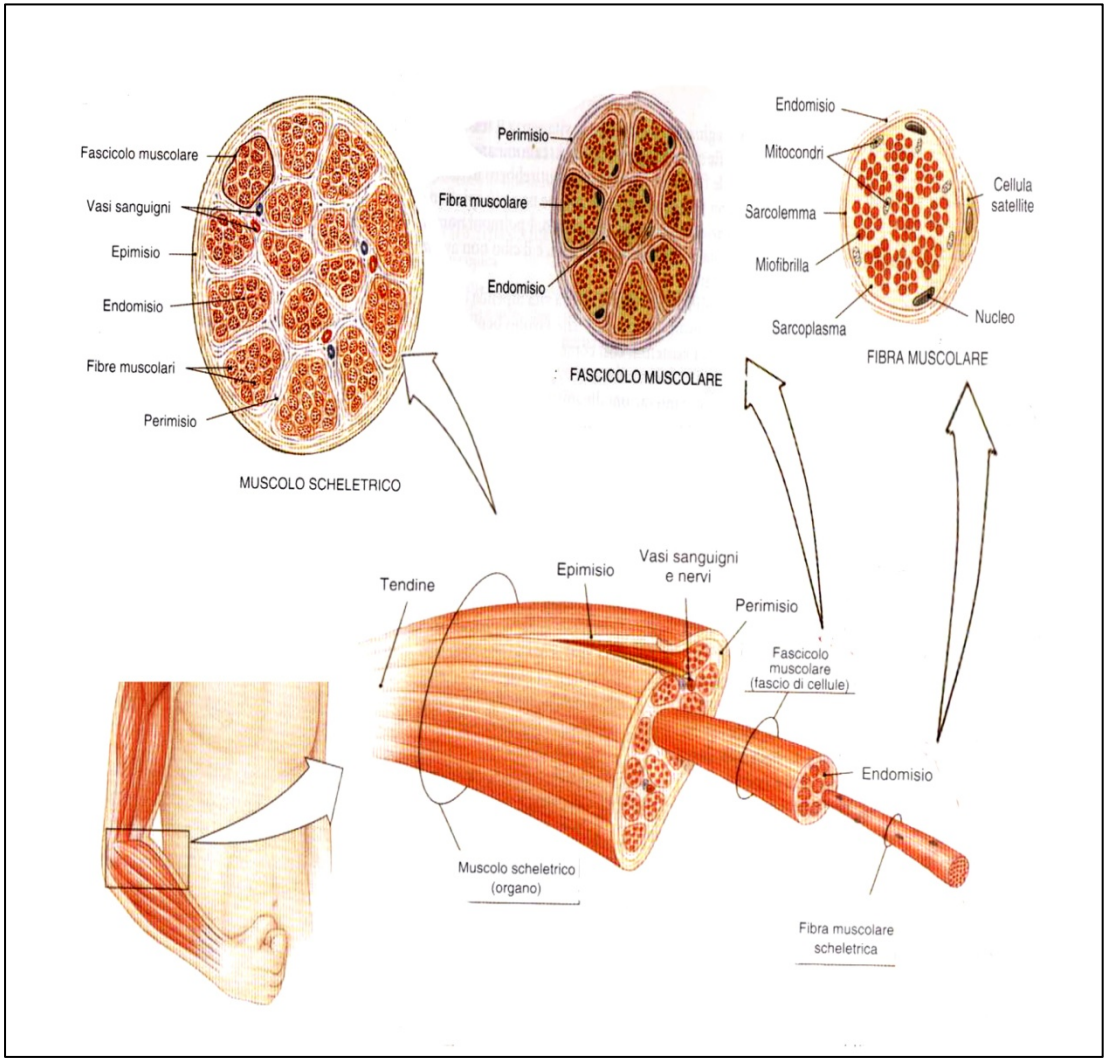

Le contusioni

Le contusioni <u>sono lesioni</u> conseguenti a un trauma diretto, la cui forza non è tale da provocare una frattura.

<u>Segni e sintomi:</u>

- Dolore diffuso
- Impotenza funzionale
- Tumefazione articolare

CONTUSIONI

Cosa fare?

- immobilizzare l’arto
- raffreddare con ghiaccio
- valutare il sito dell’evento

Testa- addome

Distorsioni

La distorsione è una lesione della struttura capsulare di un'articolazione dovuta a un **movimento eccessivo** di due capi ossei articolari.

La **perdita del rapporto articolare** è solo momentanea, cessata l'applicazione della forza i capi ossei tornano in sede.

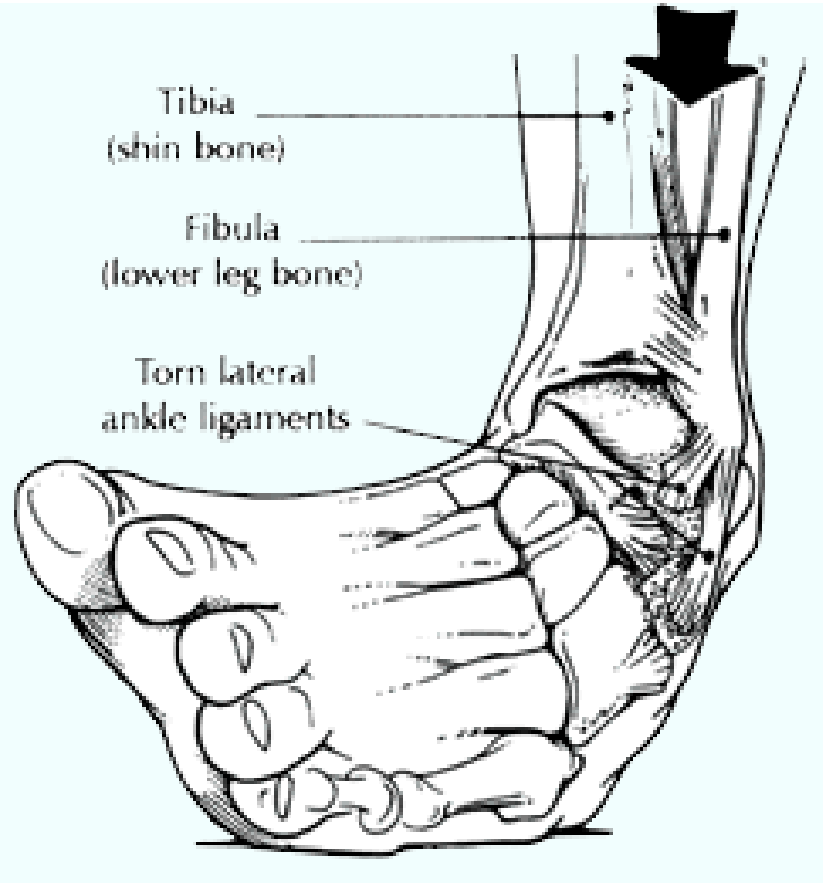

DISTORSIONI

Segni e sintomi:

- dolore dell'articolazione
- difficoltà di movimento
- edemi diffusi
- gonfiore

Cosa fare?

- ✓ rimuovere gli indumenti sovrastanti l'articolazione
- ✓ immobilizzare l'articolazione
- ✓ applicare il ghiaccio

Le lussazioni

<u>Lussazione:</u> perdita permanente del rapporto fra i due capi ossei di un'articolazione. Sono di solito dovuti a traumi indiretti.

LUSSAZIONI

Segni e sintomi:

- dolore molto intenso
- evidente deformità dell'articolazione
- impossibilità di movimento
- tumefazione
- gonfiore
- intorpidimento

LUSSAZIONI

Cosa NON fare!

- NON muovere l'infortunato prima di averlo immobilizzato
- NON tentare mai di ridurre per nessun motivo la lussazione

Cosa fare?

- ✓ rimuovere gli indumenti sopra l'arto
- ✓ immobilizzare l'arto
- ✓ controllare il polso a valle della lesione

PUO' RIDURSI DA SOLA

Le fratture

La frattura è la **perdita** totale o parziale **dell'integrità di un osso.**

Le fratture possono essere:

- *Fratture traumatiche*

- *Fratture patologiche*

FRATTURE

Classificazione delle fratture:

- DIRETTA O INDIRETTA
- COMPLETA O INCOMPLETA
- COMPOSTA O SCOMPOSTA
- CHIUSA O APERTA

FRATTURE

DIRETTA: se si verifica una lesione nella sede di scarico della forza traumatica.

INDIRETTA: se la frattura avviene a distanza dal punto di applicazione dell'energia traumatica (frattura del gomito a seguito di una caduta sul palmo della mano)

ATTENZIONE ALLA DINAMICA

FRATTURE

COMPLETA: la frattura interessa tutto lo spessore osseo

INCOMPLETA: la frattura interessa solo una parte dello spessore osseo

FRATTURA COMMINUTA se si hanno molte schegge e queste schegge sono molto piccole

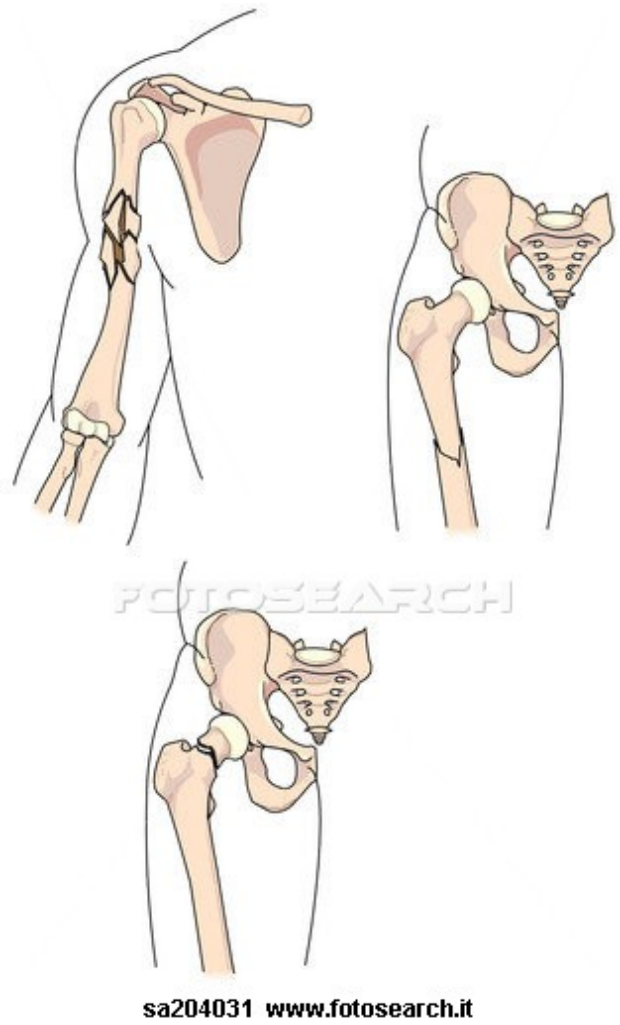

FRATTURE

COMPOSTA: quando i due monconi ossei rimangono in rapporto conservando la struttura lineare dell'osso stesso.

SCOMPOSTA: quando i due monconi ossei perdono il rapporto lineare in seguito alla violenza del trauma e per la contrazione dei muscoli ad essi ancorati.

3d711005 www.fotosearch.it

FRATTURE

CHIUSA: non si ha una lesione della cute, i monconi ossei non sono in rapporto diretto con l'esterno.

APERTA: è presente una lesione della cute che può essere tale fin dall'inizio o conseguenza di una errata mobilizzazione. **ATTENZIONE** rischio infettivo!

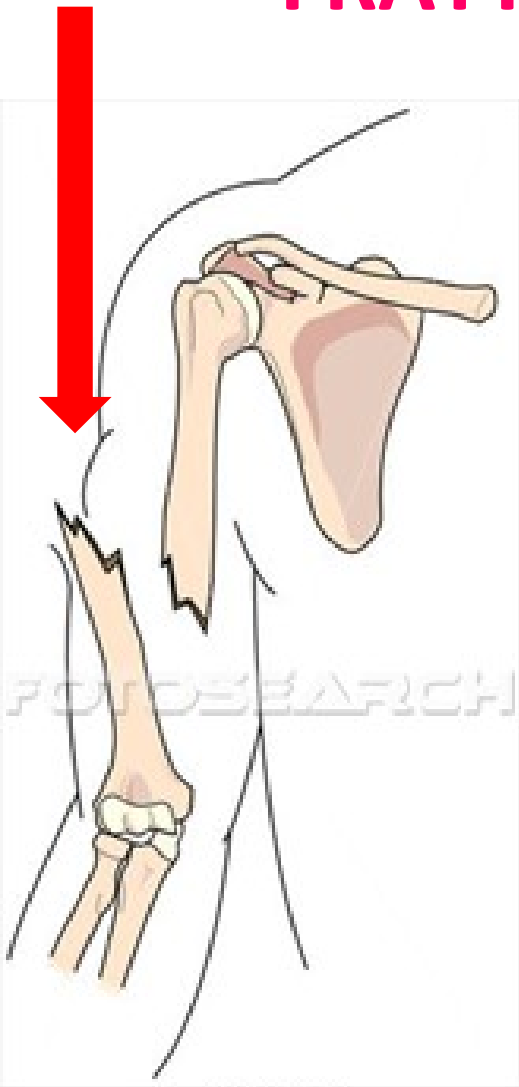

sa204037

FRATTURE

Segni e sintomi

- ❖ dolore intenso accresciuto dal minimo contatto e dal minimo movimento
- ❖ perdita della funzione della parte interessata

Segni di certezza:

- crepitazione ossea al tatto
- motilità innaturale per discontinuità dell'osso (accorciamento, angolazione o rotazione dell'osso)

Segni di probabilità:

- o dolore accentuato alla palpazione
- o ecchimosi (stravaso cutaneo di sangue)
- o tumefazione locale
- o impotenza funzionale
- o Perdita della sensibilità (formicolio e intorpidimento)

FRATTURE

Cosa NON fare!

NON tentare mai per nessun motivo di ridurre la frattura!

Cosa fare?

- Informare l'infortunato che durante le manovre atte all'immobilizzazione il dolore potrebbe aumentare, ma che alla fine di esse potrà essere diminuito o totalmente regredito
- SCOPRIRE L'ARTO LESIONATO di modo da avere la visione completa e rimuovere eventuali monili presenti (prendendoli in custodia)
- IMMOBILIZZARE L'ARTO
- Controllo del polso a valle
- Posizionamento del ghiaccio
- Monitorare i parametri vitali

FRATTURE

In caso di frattura esposta

prima di provvedere all'immobilizzazione dell'arto, il moncone che fuoriesce deve essere:

- trattato opportunamente con fisiologica (prevenzione infezioni)
- coperto con garza sterile o con telini sterili
- Se presente emorragia, può essere necessario applicare pressione nei punti di compressione a monte evitando movimenti e compressione sul moncone.

Soccorso all'infortunato con lesione traumatica degli arti

- *Esame della scena* (Autoprotezione, meccanismo della lesione, dinamica dell'incidente)
- *Esame delle funzioni vitali di base*
- *Presenza di emorragie importanti* (da tamponare)
- *Informare l'infortunato* di tutto quello che decido di fare
- *"Interrogare" l'infortunato* ricercando i sintomi caratteristici delle fratture
- *Scoprire gli arti*
- *Toccare la pelle* per sentire la temperatura e ulteriori lesioni
- *Cercare il polso arterioso a valle della frattura*
- *Immobilizzare l'arto* con le tecniche adeguate

Vantaggi immobilizzazione arto:

I. ***Alleviamento del dolore:*** i monconi ossei che si muovevano vanno a stimolare le terminazioni nervose delle vie del dolore

II. ***Prevenzioni dei danni secondari a vasi sanguigni e nervi***

III. ***Prevenzione della lesione cutanea:*** da parte dei monconi ossei (prevenire altresì il rischio infettivo)

IV. ***Riduzione dei sanguinamenti***

COMPLICAZIONI MUSCOLO-SCHELETRICHE

- ✓ Esposizione della frattura
- ✓ Complicanze vascolari e nervose
- ✓ Shock emorragico
- ✓ Embolia



AMPUTAZIONE TRAUMATICA

CONDIZIONE MOLTO CRITICA

L'emorragia che si ha in questi casi, in genere, è bloccata dallo spasmo dei vasi sanguigni (altrimenti va bloccata tramite i <u>punti di compressione</u>).

L'amputazione può essere:

- ❖ totale
- ❖ parziale

Amputazione

Trattamento:

- valutazione delle funzioni vitali di base (con eventuale supporto richiesto) ATTENZIONE alla possibile insorgenza di SHOCK

- se amputazione è TOTALE, trattamento dei monconi:
  - ✓ ripulire da corpi estranei (fisiologica)
  - ✓ avvolgere in una garza o telino sterile
  - ✓ porre in un contenitore che ne consenta il raffreddamento

- immobilizzare l'arto

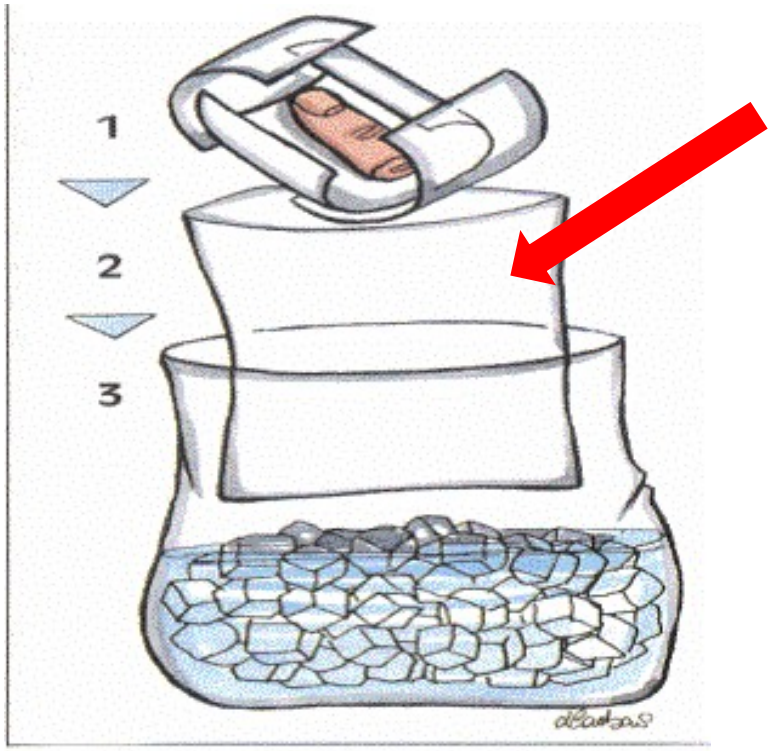

OSPEDALIZZARE CON URGENZA

SINDROME DA SCHIACCIAMENTO

- ASSICURO LA PERVIETA' DELLE VIE AEREE
- PROTEZIONE COLONNA VERTEBRALE
- OSSIGENOTERAPIA
- L.E.A.
- ESTRAZIONE E IMMOBILIZZAZIONE COMPLETA
- MONITORAGGIO PARAMETRIA CONTINUA

ISCHEMIA
ACIDOSI

↓

- **FIBRILLAZIONE VENTRICOLARE (CALCIO)**
- **IPOVOLEMIA E SHOCK**
- **ISUFF RENALE ACUTA (MIOGLOBINA)**

LESIONE DELLA COLONNA VERTEBRALE

SOSPETTARE SEMPRE UNA POSSIBILE LESIONE

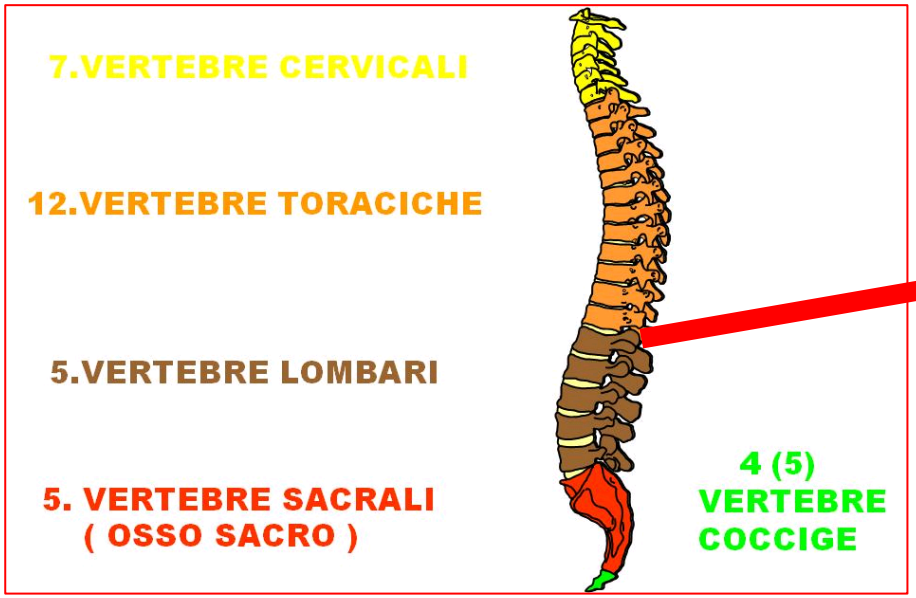

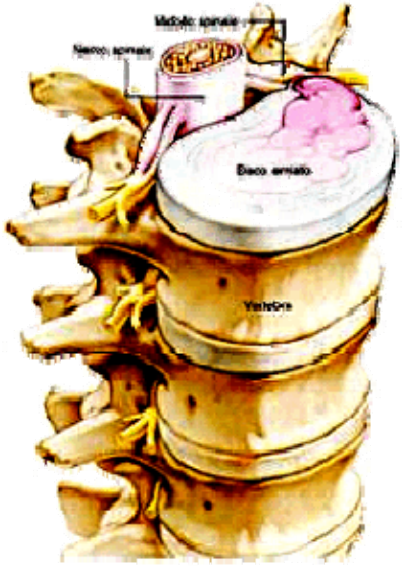

LESIONE AMIELINICA:

- DOLORE LOCALIZZATO
- CONTRATTURA MUSCOLARE
- DEFORMITA’

LESIONE MIELINICA:

- FORMICOLII
- PARALISI
- RILASCIO SFINTERICO
- COMPROMISSIONE RESPIRATORIA FINO ALL’ARRESTO

IMMOBILIZZAZIONE CORRETTA!!

TRAUMA CRANICO

COMMOZIONE CEREBRALE: STATO TRANSITORIO DI ALTERAZIONE DELLE FUNZIONI, VARIA DAL DOLORE ALL'AMNESIA

CONTUSIONE CEREBRALE: IL DANNO CHE SI VERIFICA AL TESSUTO PUO' ESSERE DURATURO NEL TEMPO

EMORRAGIA INTRACRANICA: ROTTURA VASALE CON RACCOLTA EMATICA ALL'INTERNO DEL TESSUTO O TRA L'EMISFERO E LE MENINGI

SEGNI E SINTOMI:

- CEFALEA
- NAUSEA E VOMITO (A GETTO)
- AMNESIA
- ALTERAZIONE CARATTERIALE
- ALTERAZIONE SENSORIA
- ANISOCORIA
- ALTERAZIONE DEL MOVIMENTO
- EMORRAGIA ENDOCAVACITARIA
- PERDITA DI LIQUOR
- ALTERAZIONE DELLA COSCIENZA
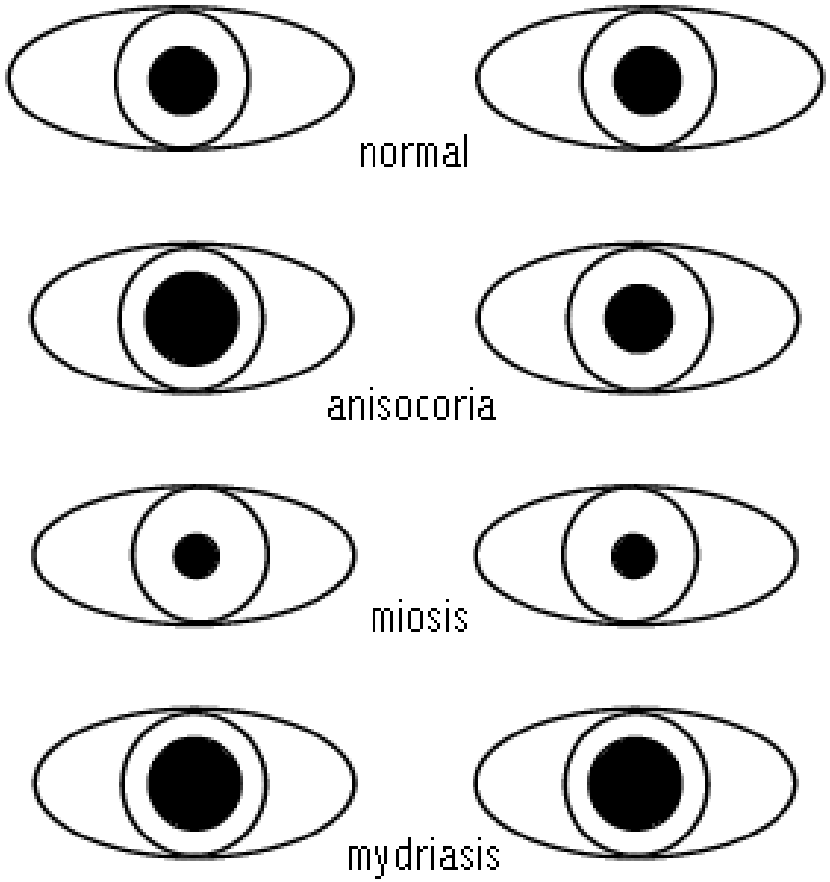
IL DIAMETRO DELLA PUPILLA