Aggiornamento ematologico

Monociti

MQZH 2011-02

Scheda tecnica Monociti

Cellula

Dimensioni	12 - 20 µm
Forma	Leggermente ovale, perimetro spesso irregolare

Nucleo

Forma	oblunga, irregolare, spesso lobata, da reniforme a ferro di cavallo
Cromatina	struttura fine, irregolare, «spugnosa»
Nucleoli	nessuno

Citoplasma

Larghezza variabile, basofilo grigio

Granulazione

Azzurrofila (a volte appena visibile), molto fine

Vacuoli

Spesso presenti, numerosi e grandi

Macrofagi tissutali

I macrofagi tissutali si trovano in quasi tutti i tessuti del corpo umano e sono coinvolti nei più diversi processi biologici quali infammazioni, metabolismo osseo e cicatrizzazione.

Già sui monociti in circolo si distinguono diverse caratteristiche di superficie e funzionali. Nei tessuti i macrofagi si differenziano in diversi modi a seconda dell'ambiente in cui si trovano.

Oltre ai tipici macrofagi tissutali si incontrano per esempio come cellule di Kupffer-cellule stellate nel fegato, macrofagi alveolari nei polmoni, cellule dendritiche in tessuti superficiali e mucose, o osteoclasti nel tessuto osseo.

Introduzione

I monociti sono cellule ematopoietiche con molte sfaccettature anche in un normale emocromo. Hanno origine nel midollo osseo, permangono circa 1-2 giorni come monociti maturi nel sangue periferico e migrano infine attraverso le pareti vascolari nei tessuti adiacenti, dove rimangono per mesi o per anni come macrofagi tissutali. Un aumento del numero di monociti nel sangue periferico si verifica nel corso di infezioni, nella fase di ricovero dopo una neutropenia e in patologie infiammatorie croniche, ma anche in patologie sistematiche ematologiche (per esempio neoplasie mieloproliferative o leucemie acute).

Origine

La monopoiesi ha inizio dalla cellula staminale mieloide, come la granulopoiesi, l'eritropoiesi e la trombopoiesi. La linea di produzione della monopoiesi si separa molto presto dalle altre linee; il monocita maturo si sviluppa dal monoblasto attraverso processi di divisione e di maturazione.

Occorrenza

A differenza dei granulociti neutrofili, i monociti non dispongono di riserve apprezzabili nel midollo osseo. Il principale deposito di monociti maturi in circolo è la milza. I precursori immaturi monoblasto e promonocita sono spesso difficili da riconoscere morfologicamente (in microscopia).

Morfologia

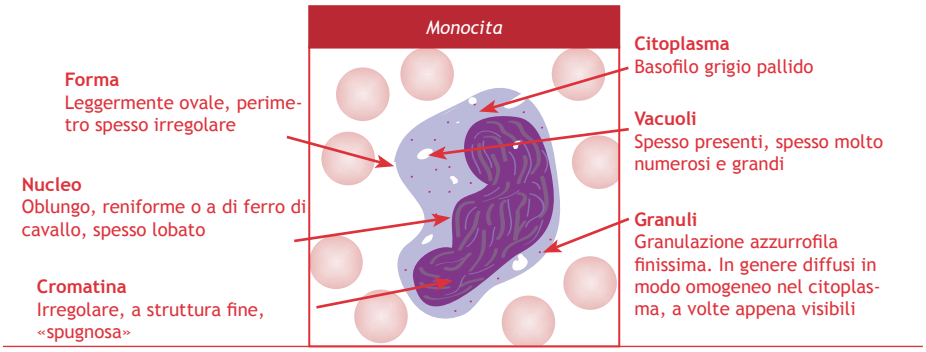

Funzione

I monociti sono cellule capaci di fagocitosi (fagociti) e coprono funzioni importanti nella difesa immunitaria specifica e aspecifica. Essi eliminano strutture estranee attraverso la fagocitosi e presentano sulla superficie cellulare frammenti di queste strutture insieme a molecole proprie, i complessi MHC (presentazione dell'antigene), attivando così le cellule della risposta immunitaria specifica.

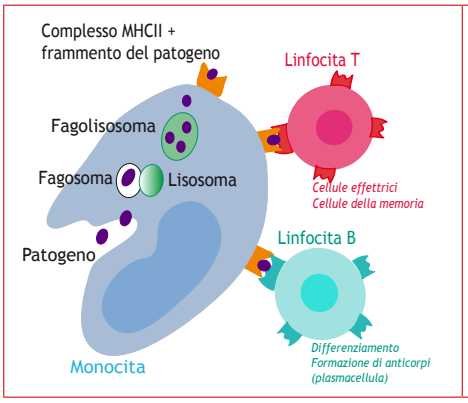

I monociti circondano il materiale di cellule estranee (per esempio cellule morte e microorganismi) con il proprio citoplasma. Questo processo si chiama fagocitosi e dà origine ad un fagosoma. Quest'ultimo si unisce ad un lisosoma cellulare in un fagolisosoma, in cui il materiale fagocitato viene sminuzzato. Alcuni pezzi vengono trasportati alla superficie cellulare ed uniti a strutture proprie di membrana (complessi MHC-II) per essere presentati ad altre cellule (presentazione dell'antigene). Queste cellule presentanti l'antigene migrano nei linfonodi e nella milza, dove attivano i linfociti T e B.

Aggiornamento ematologico

Valori normali nel sangue periferico

Relativo	2 - 8 %
Assoluto	0,16 - 0,95 G/l

Monocitosi
Numero elevato di monociti
Monopenia
Numero ridotto di monociti

Cause della monocitosi

Monocitosi relative (percentuali) si riscontrano in conseguenza alla riduzione di altre linee cellulari. Le cause qui di seguito elencate di monocitosi si riferiscono quindi ad un'elevato valore assoluto dei monociti (> 0.95 G/l).

Monocitosi reattiva

Infezione cronica da batteri o protozoi
- Tubercolosi
- Sifilide
- Endocardite batterica subacuta
- Malaria, malattia del sonno, kala-azar

Altre:
- Morbo di Hodgkin (neoplasia)
- Tumori solidi
- Colite ulcerosa, morbo di Crohn
- Malattie reumatiche

Neoplasie

- Leucemie monocitarie acute (AML M5a e b)
- Leucemia mielomonocitaria cronica (CMML)

Monociti con inclusioni

Solo raramente si riscontrano in uno striscio monociti con inclusioni.
Nella ricerca di plasmodi della malaria in un emocromo si consiglia però di cercare anche eventuali resti di pigmenti malarici nel citoplasma di monociti.

Colophon
Autrice *Annette Steiger*
Fotografie *Dr. Roman Fried*

Consulenza scientifica
K. Schreiber, Dr. J. Goede, Klinik für Hämatologie, Universitätsspital Zürich

© 2011 Verein für medizinische Qualitätskontrolle www.mqzh.ch

Aspetti morfologici dei monociti

Monociti normali

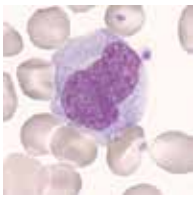
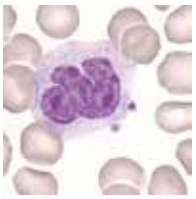

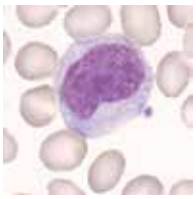

Aspetti morfologici in diversi settori dello striscio

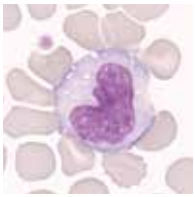
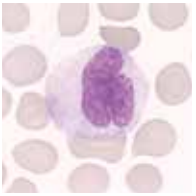

Strato sottile in coda all'ultimo terzo dello striscio
La cromatina nucleare dei monociti appare in questo settore sciolta e a struttura fine. La ganulazione azzurrofila si riconosce bene nel citoplasma basofilo grigio chiaro.

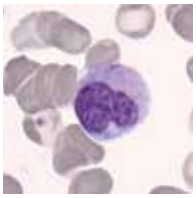
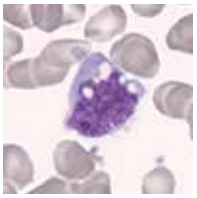

Strato spesso all'inizio dell'ultimo terzo dello striscio
I monociti in questo settore appaiono più piccoli, in parte solo di poco più grandi dei linfociti. La cromatina nucleare appare poco strutturata e densa. Si distinguono dai linfociti di questo settore spesso solo grazie alla colorazione basofila grigio scura del citoplasma, al nucleo renifrome e alla vacualizzazione del citoplasma (se presente).

Criteri di discriminazione fra monociti (sinistra) e altri leucociti maturi (destra)

Monicita

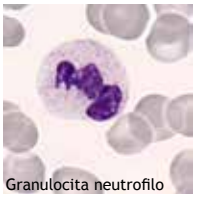
Granulocita neutrofilo

Caratteristiche dei granulociti neutrofili
- Citoplasma rosa-bruno
- Granulazione neutrofila
- Cromatina molto densa, a volte a zolle
- Possibili vacuoli
- Granulazione eventualmente più grezza, basofila

Monocita

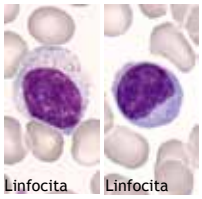
Linfocita Linfocita

Caratteristiche dei linfociti
- Citoplasma in genere basofilo chiaro, raramente scuro,spesso periferico
- In genere agranulato (eccezione: granulazione irregolare, grossolana, azzurrofila)
- Vacuoli rari; se presenti, fini e distribuiti regolarmente
- Forma nucleare in genere rotonda, di rado leggermente lobata
- Cromatina molto densa, a volte a zolle

Monociti con inclusioni di materiale fagocitato

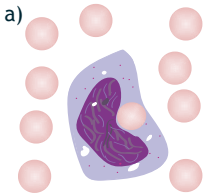

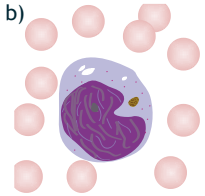

a) Monocita con eritrocita fagocitato (eritrofagia).
b) Monocita pigmento malarico giallo bruno fagocitato
(PCM: pigment containing monocyte)

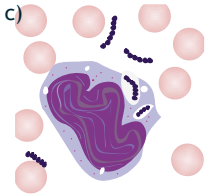

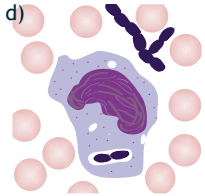

c) Monocita con batteri fagocitati
d) Monocita con miceti fagocitati (Candida)